

Национальный медико-хирургический центр им. Н.И. Пирогова  
Санкт-Петербургский клинический комплекс



Северо-Западный региональный эндокринологический центр  
Северо-Западный центр по лечению гиперпаратиреоза

## Гиперпаратиреоз – инвазивные вмешательства

Слепцов И.В., Черников Р.А., Новокшенов К.Ю.,  
Кислый П.Н.

## Показания к оперативному лечению

### Показания к хирургическому лечению

1. Артралгии
2. Миалгии
3. Мышечная слабость
4. Зуд
5. Рентгенологические признаки остео дистрофии
6. Переломы
7. Кальцификация мягких тканей
8. Сосудистая кальцификация
9. Кальцифилаксия

10. Уровень ПТГ > 800?

Около 2,5% пациентов, находящихся на гемодиализе, требуют ежегодно оперативного лечения.

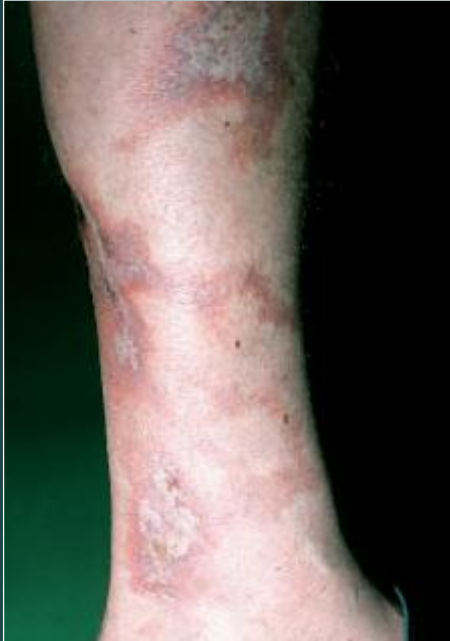Decker P.A. et al. Subtotal parathyroidectomy in renal failure: still needed after all these years. World J. Surg. – 2001. – V.25. – P. 708-712.

4.2.3 In patients with CKD stage 5D, we suggest maintaining iPTH levels in the range of approximately two to nine times the upper normal limit for the assay (2C).

We suggest that marked changes in PTH levels in either direction within this range prompt an initiation or change in therapy to avoid progression to levels outside of this range (2C).

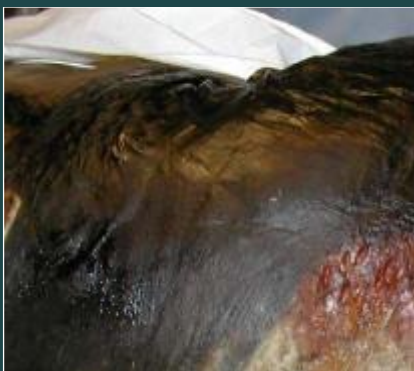4.2.5 In patients with CKD stages 3–5D with severe hyperparathyroidism (HPT) who fail to respond to medical/pharmacological therapy, we suggest parathyroidectomy (2B).

KDIGO, 2009

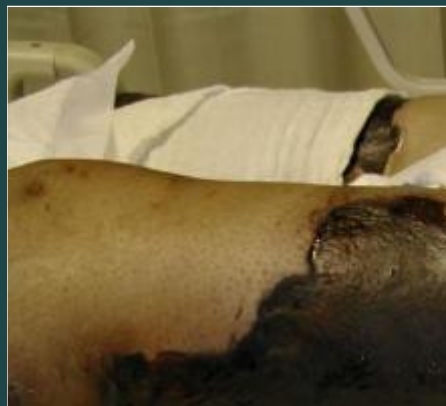

Кальцифилаксия

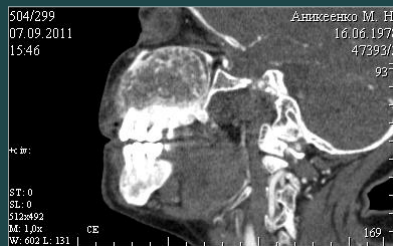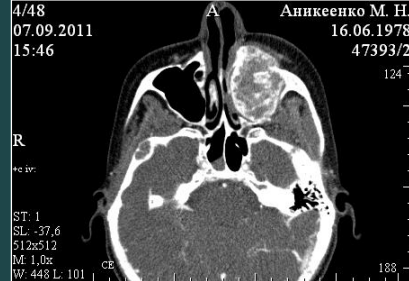
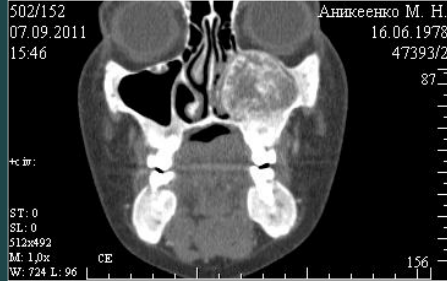### Кальцифилаксия – некроз кожи



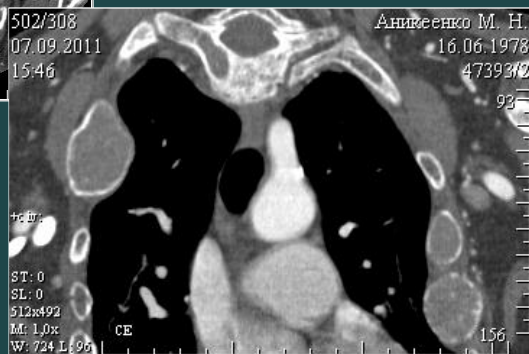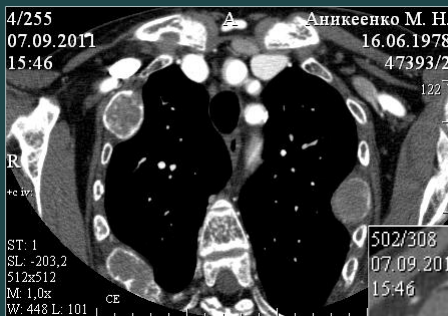
Al Beladi FI. **Catastrophic calciphylaxis in a patient with lupus nephritis and recent onset of end-stage renal disease.** Saudi J. Kidney Dis Transpl. – 2010. – V.21. – N.2. – P. 323-327



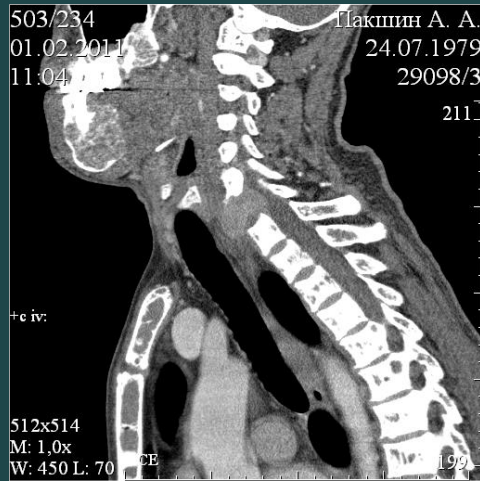
## «Бурая» опухоль гайморовой пазухи



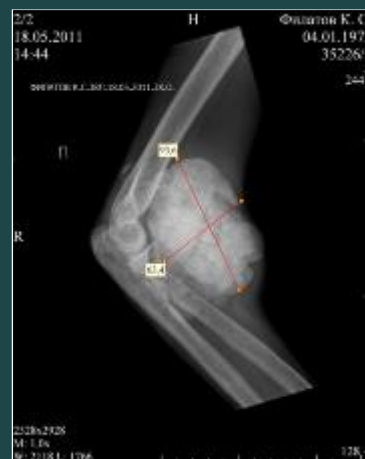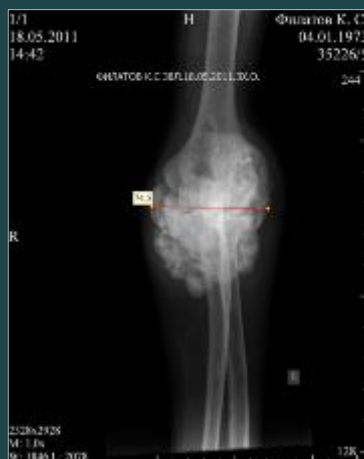## «Бурая» опухоль ребер



## «Буря» опухоль шейного позвонка

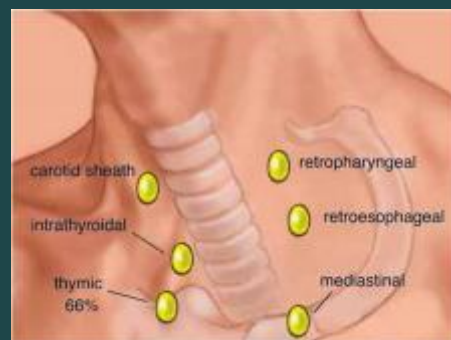
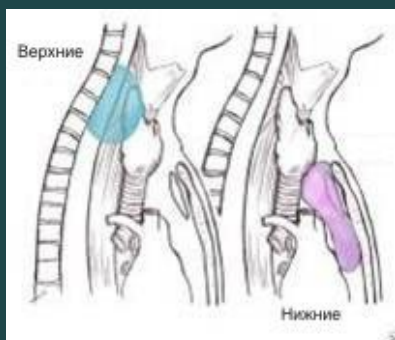
## Внекостная кальцификация



## Визуализация пораженных ОЩЖ

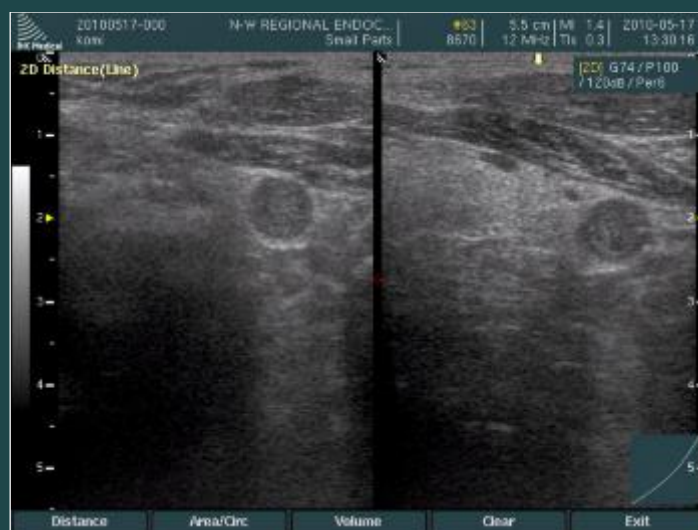## Нетипичные места расположения ОЩЖ



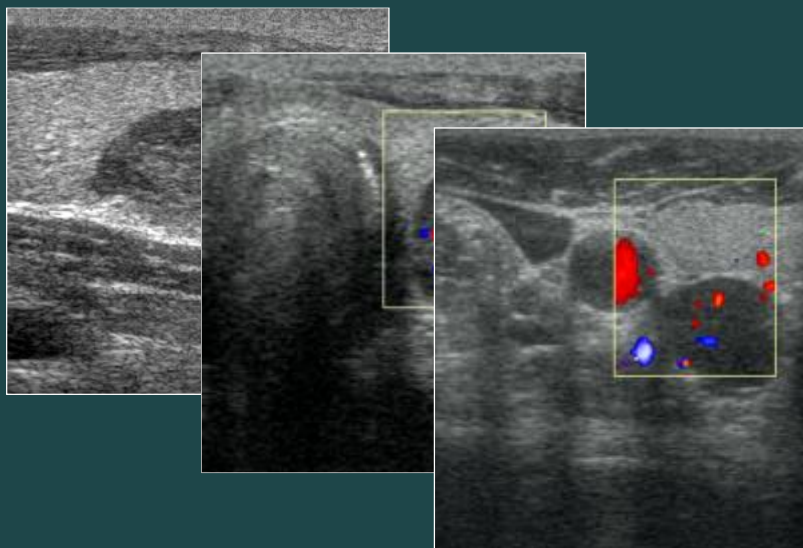
## Диагностические методы визуализации гиперплазированных околощитовидных желез

1. УЗИ шеи
2. Субтракционная сцинтиграфия околощитовидных желез
3. Компьютерная томография шеи с болюсным контрастированием

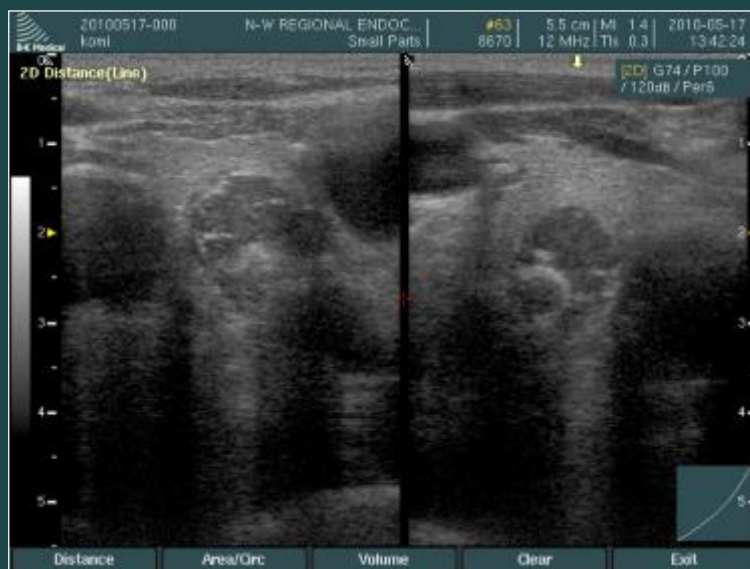### УЗИ околощитовидных желез



## УЗИ околощитовидных желез

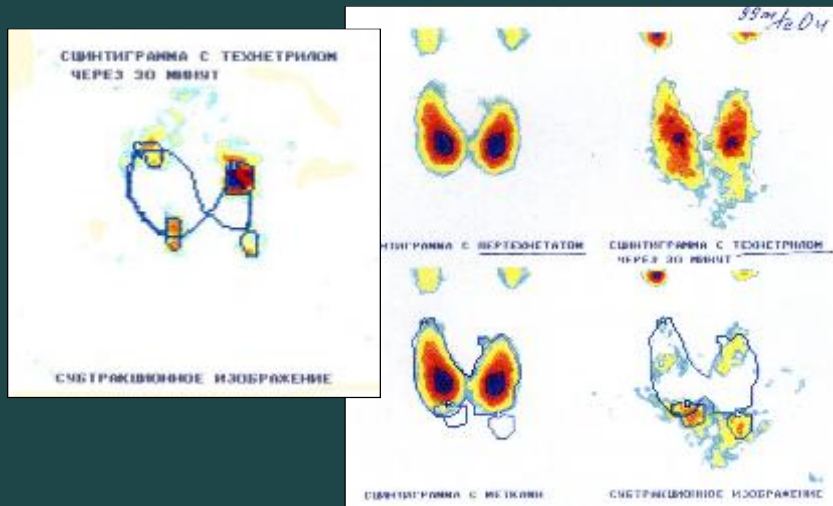


## УЗИ околощитовидных желез

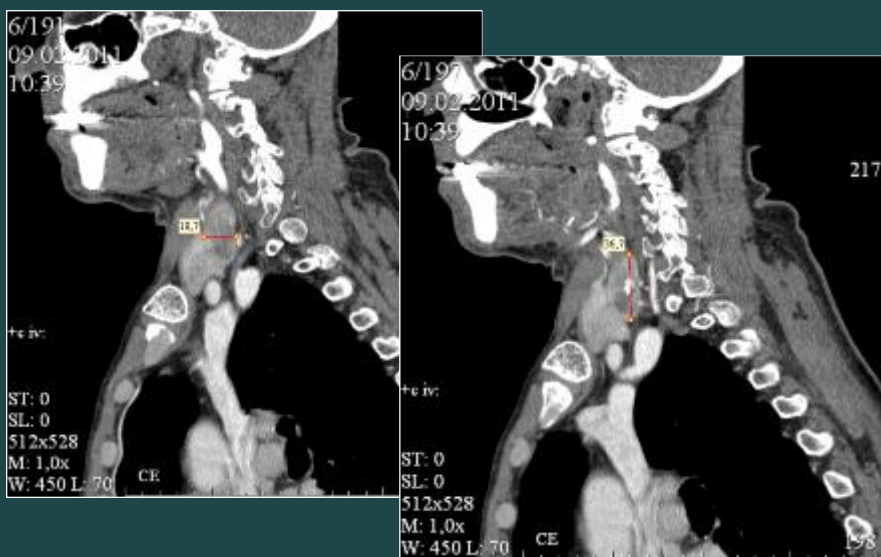



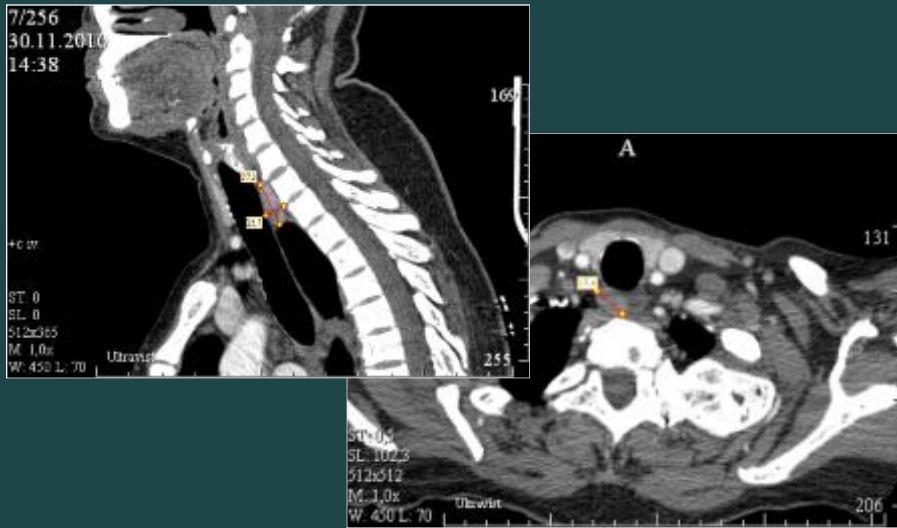## Субтракционная сцинтиграфия околощитовидных желез



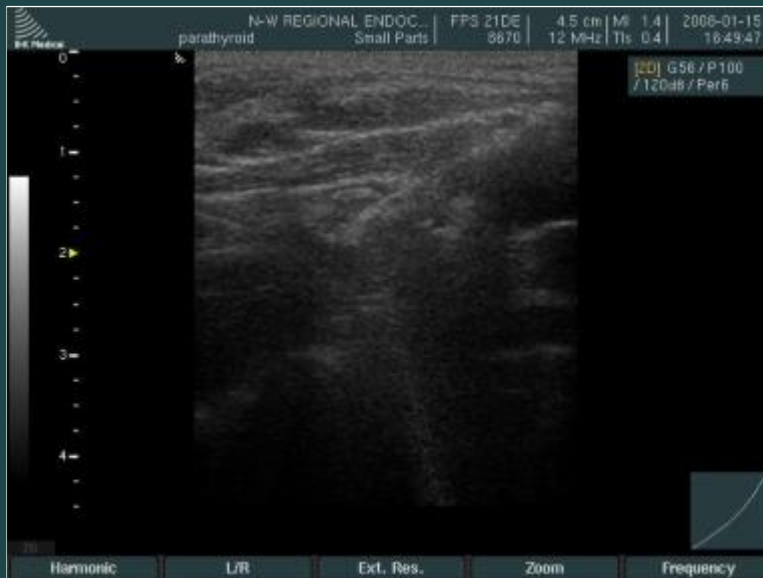## Мультиспиральная компьютерная томография с болюсным контрастированием



## Мультиспиральная компьютерная томография с болюсным контрастированием



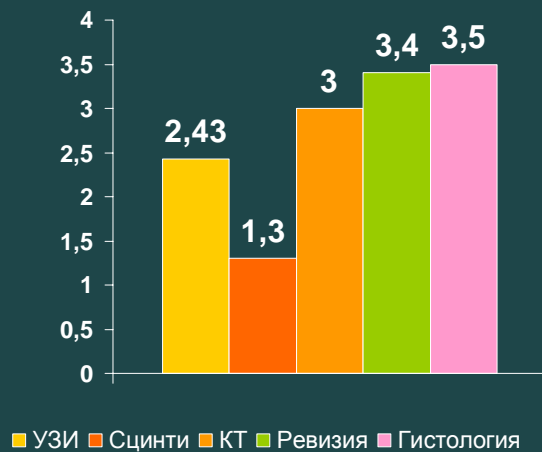
## Пункция аденомы околощитовидной железы



## Цитологическое исследование и результаты определения уровня ПТГ в пунктате

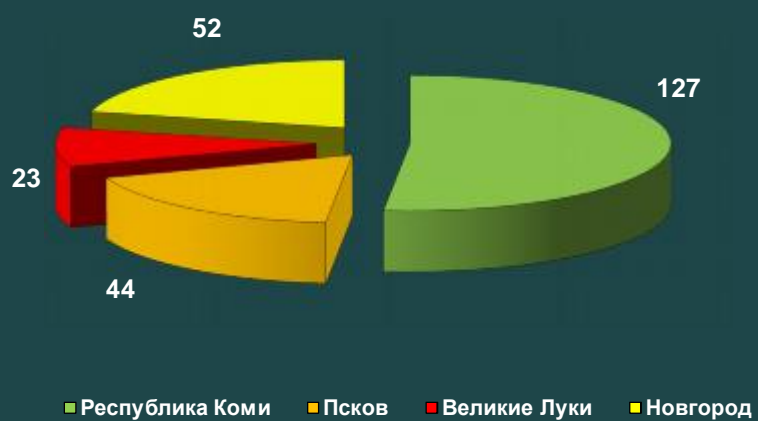


## Эффективность методов предоперационной диагностики



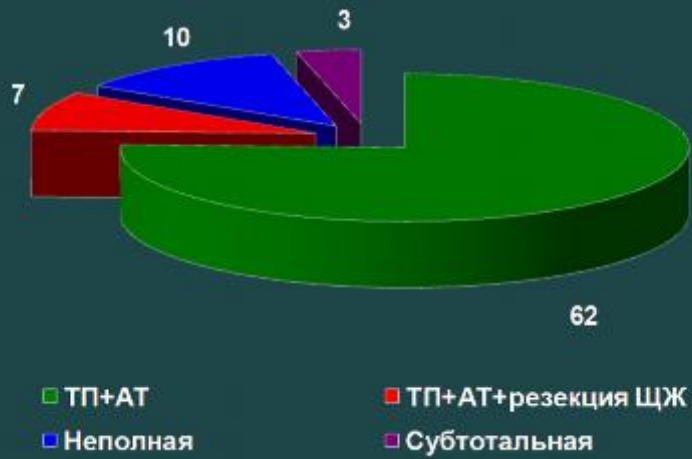
## Оперативное лечение вторичного гиперпаратиреоза

### Скрининговое обследование пациентов в регионах

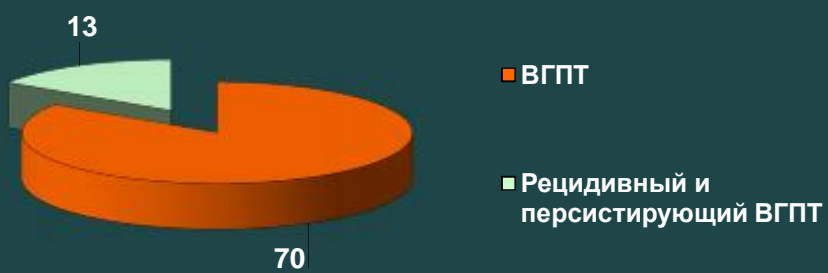




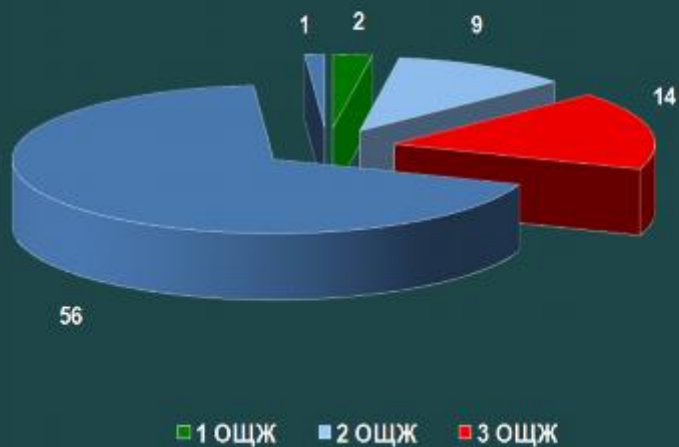
### Структура первичных операций при вторичном гиперпаратиреозе



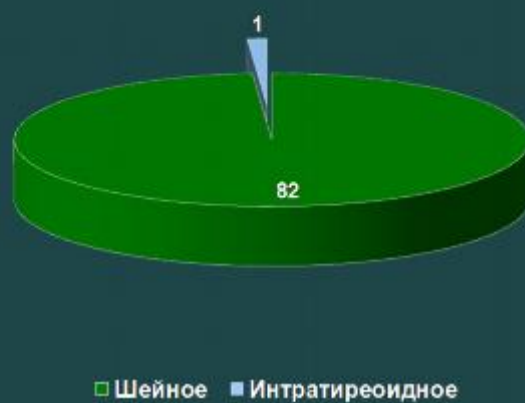### Показания к оперативному вмешательству



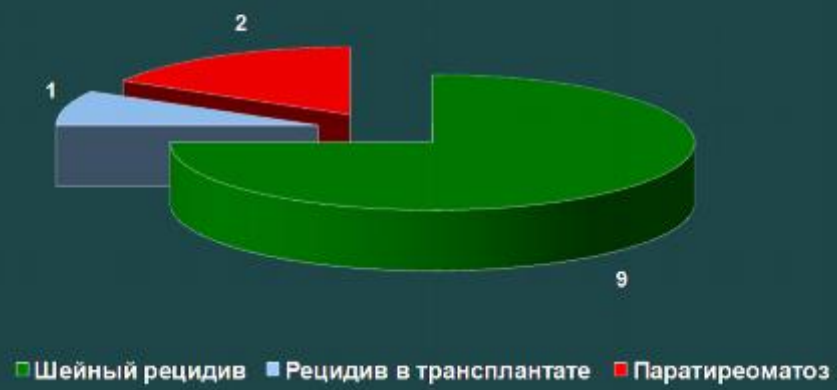### Количество выявленных при операции ОЩЖ у первичных пациентов



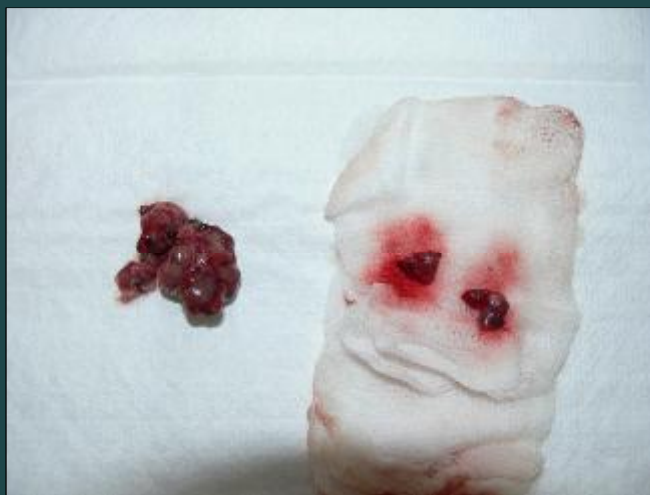### Расположение выявленных при операции ОЩЖ у первичных пациентов



## Причины послеоперационного рецидива ВГПТ

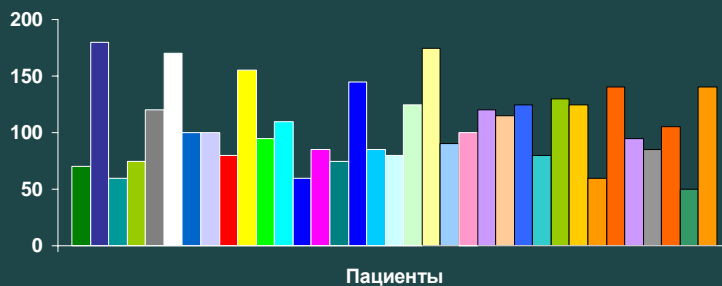


## Паратиреоматоз



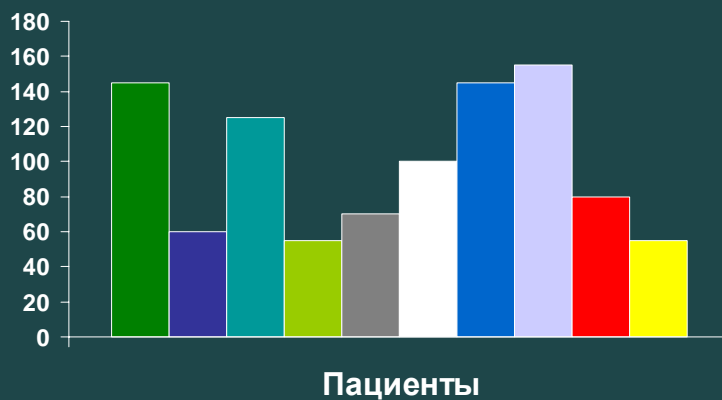


### Длительность первичных оперативных вмешательств



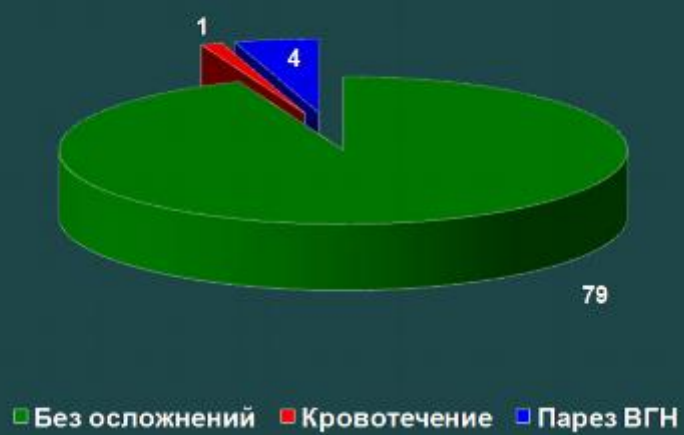Средняя длительность операции – 105,9 минуты

### Длительность повторных оперативных вмешательств

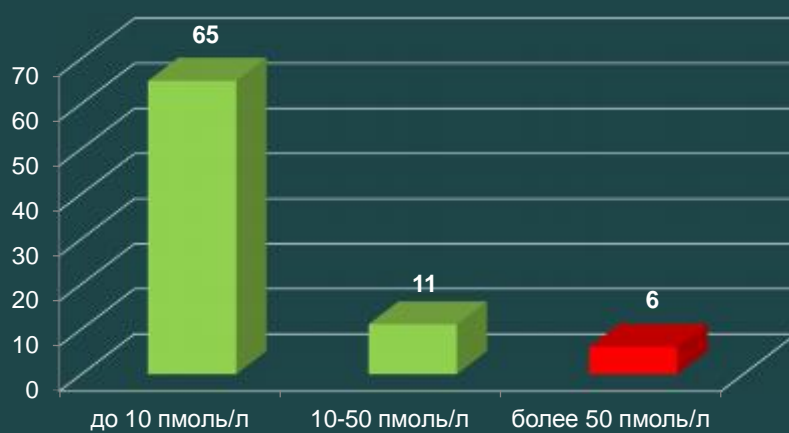


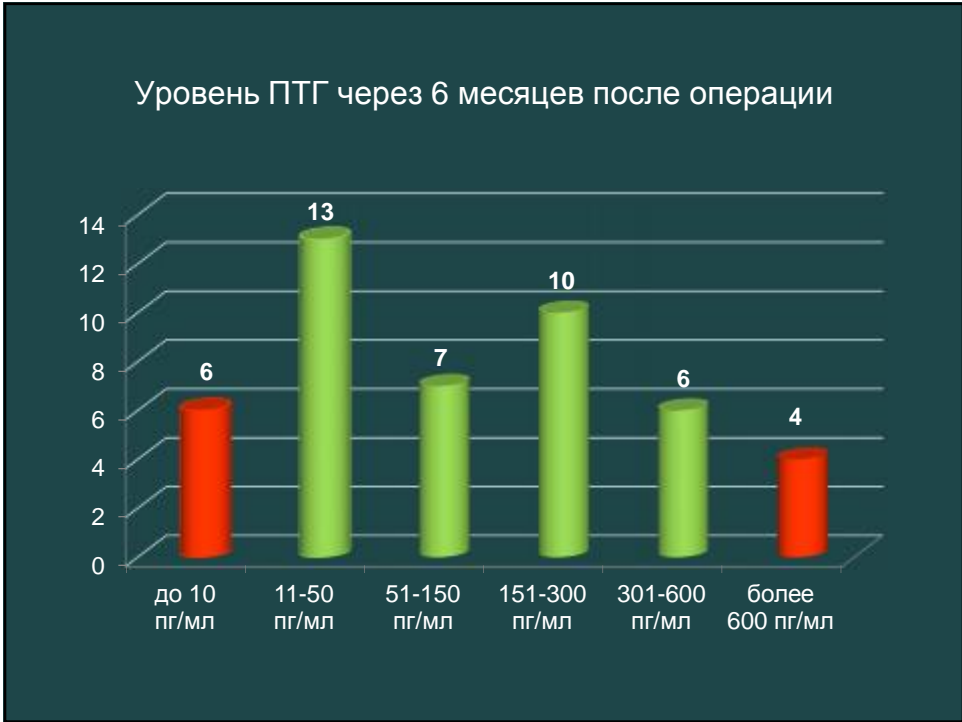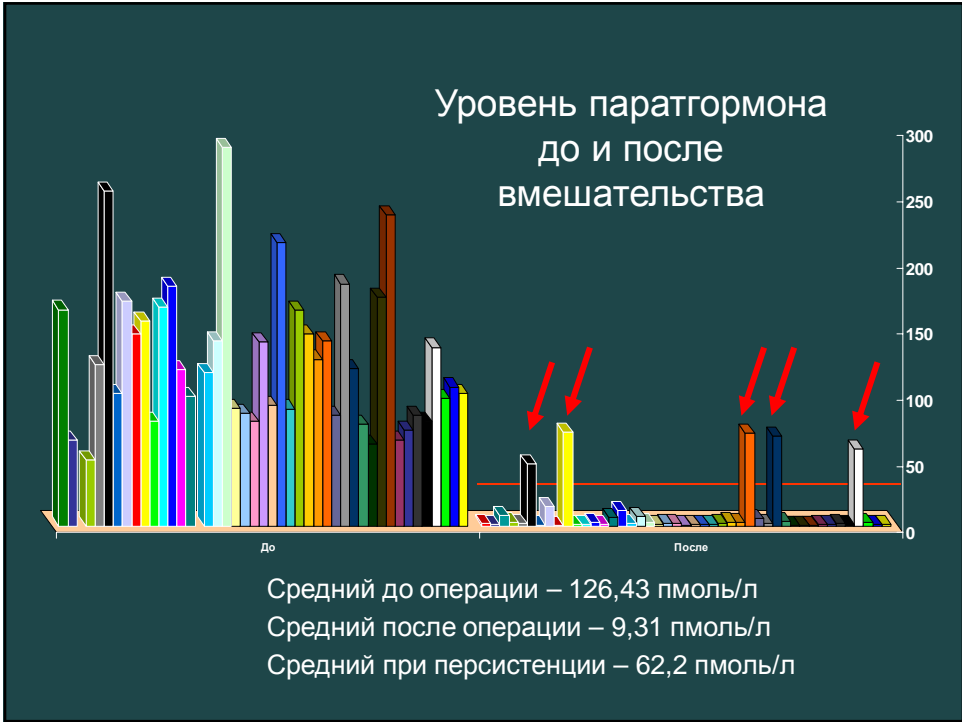
Средняя длительность операции – 99 минут

## Осложнения оперативных вмешательств



## Уровень ПТГ при выписке



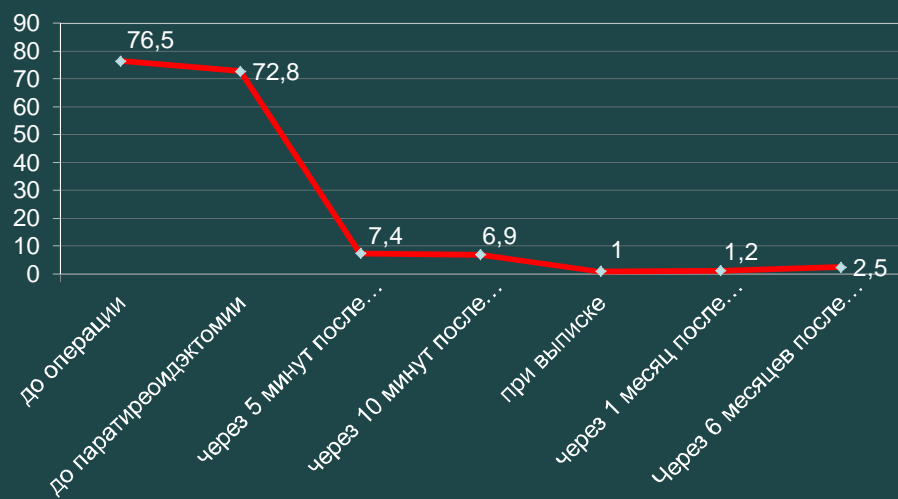

## Криоконсервация ткани ОЦЖ

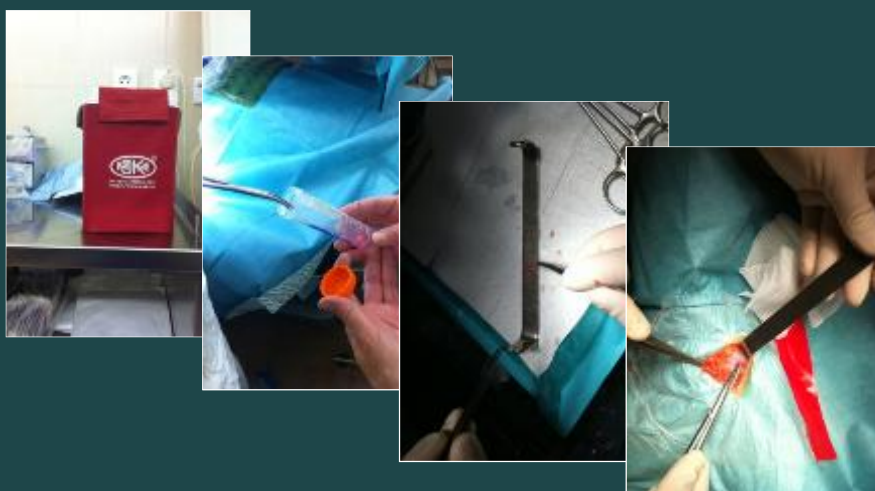
### Криобанк ткани ОЦЖ



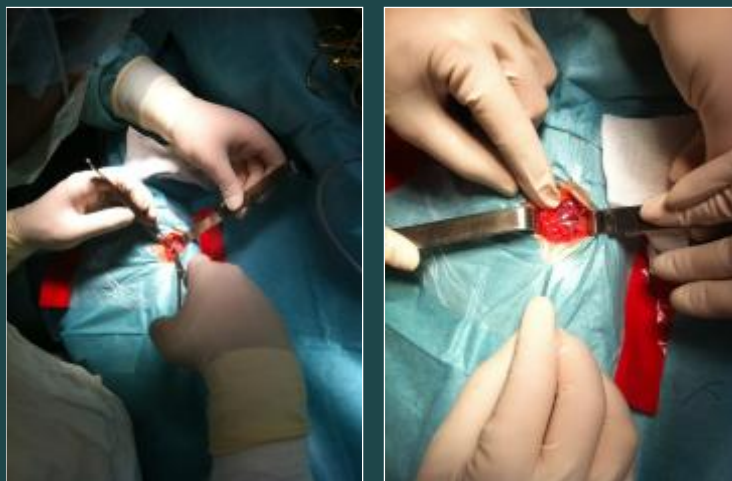## Послеоперационный гипопаратиреоз



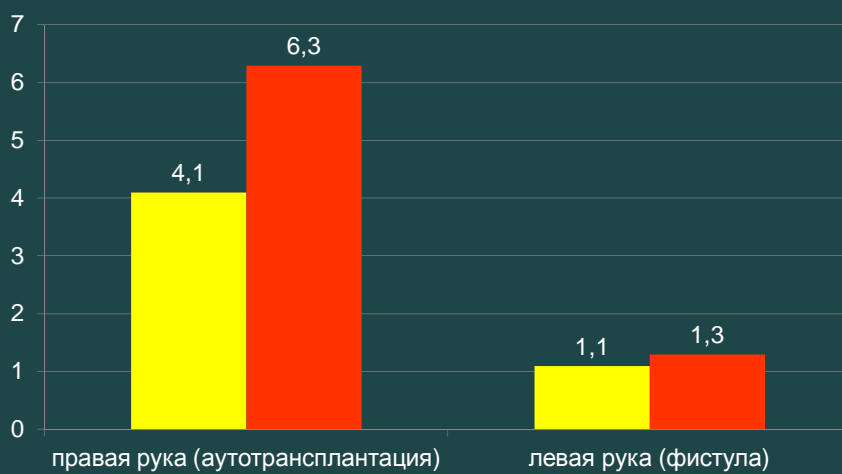
## Методика ауто трансплантации криоконсервированной ткани ОЦЖ



## Методика аутотрансплантации криоконсервированной ткани ОЦЖ

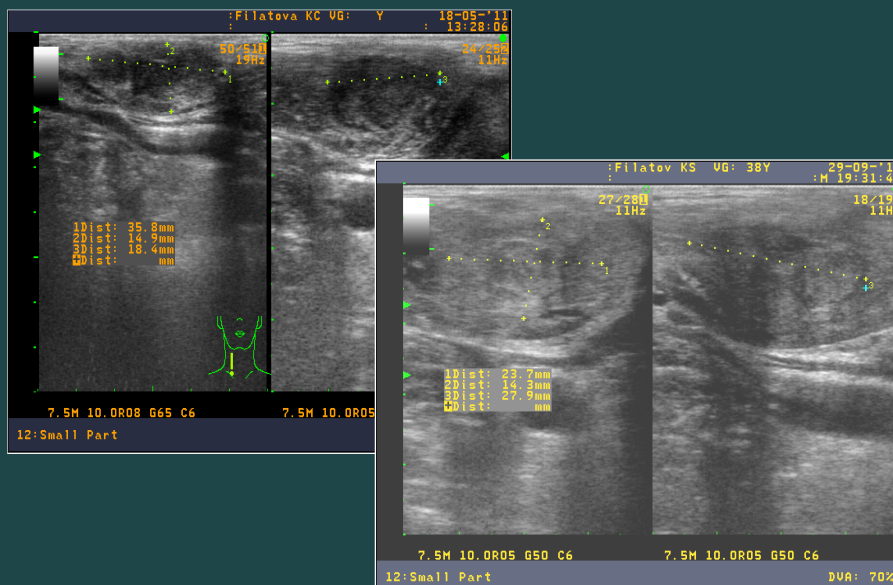


## Уровень ПТГ после аутотрансплантации криоконсервированной ткани ОЦЖ

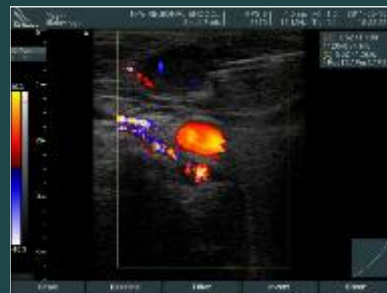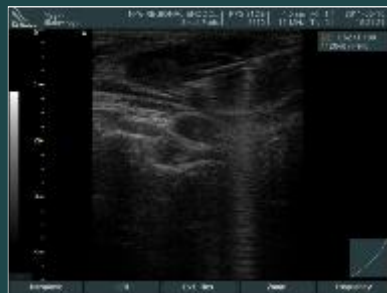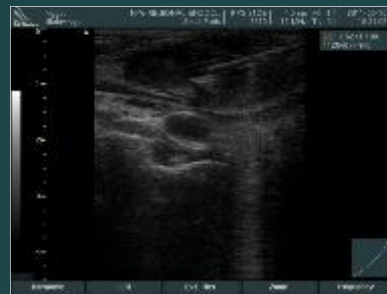
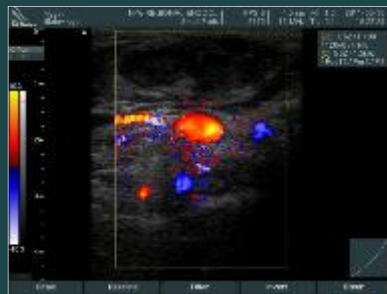


## Малоинвазивные методы лечения вторичного гиперпаратиреоза

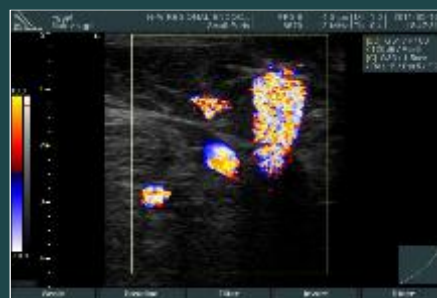
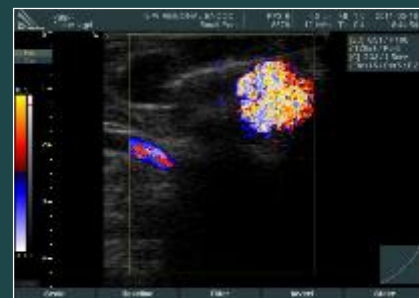
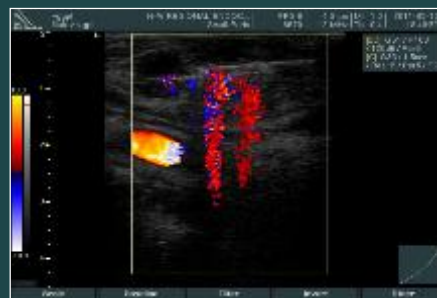
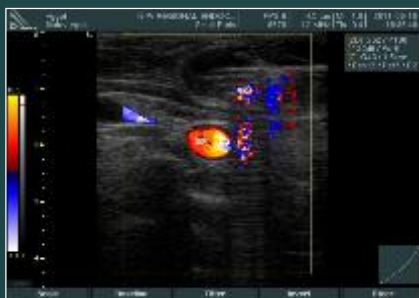
### Радиочастотная абляция



## Радиочастотная абляция

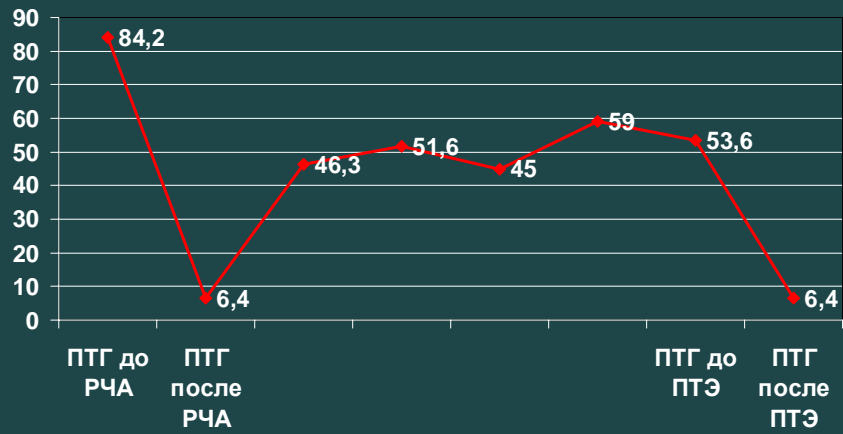


## Радиочастотная абляция

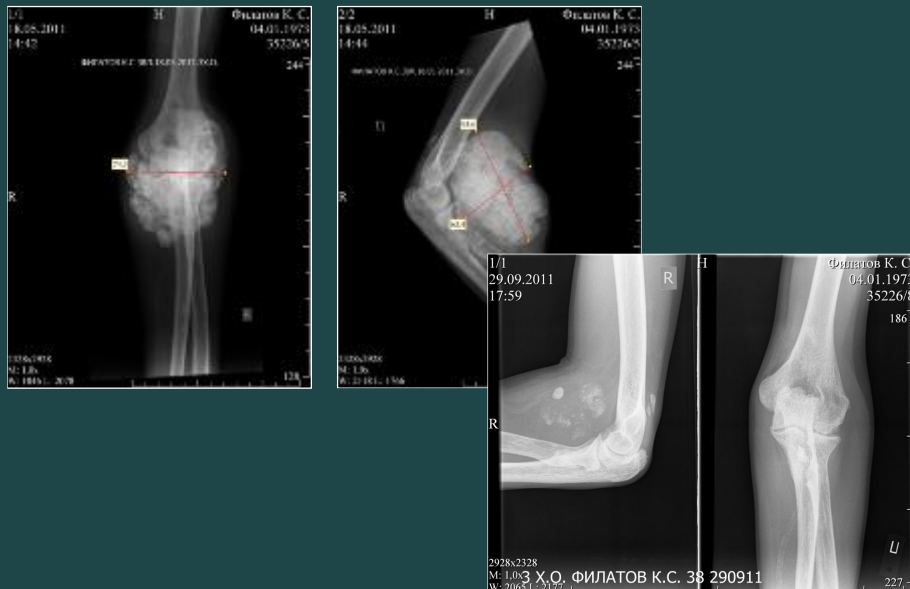



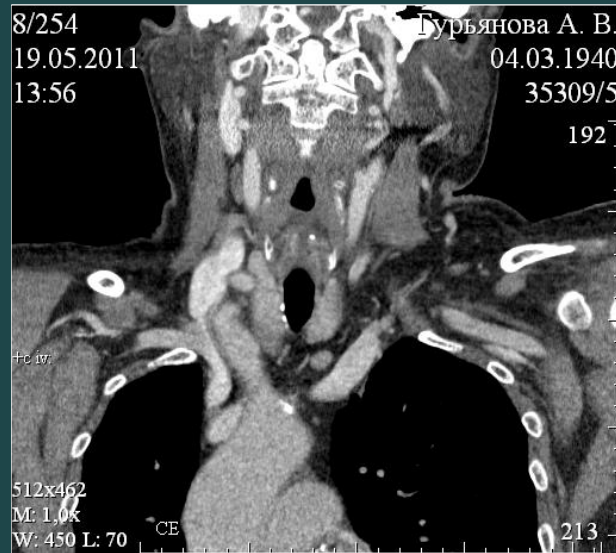
## Уровень ПТГ



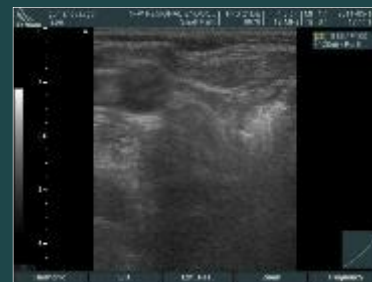
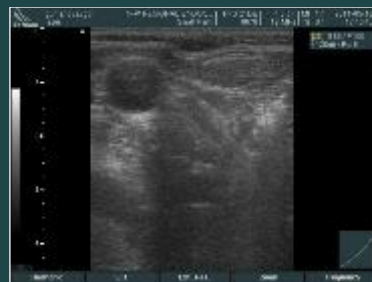
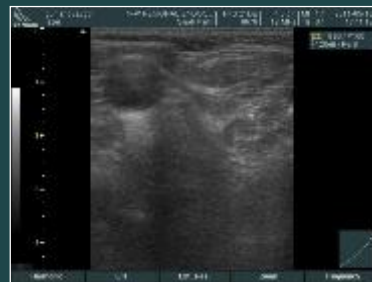
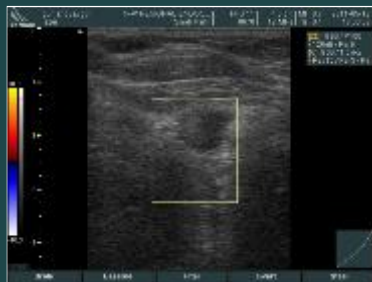## Внекостная кальцификация



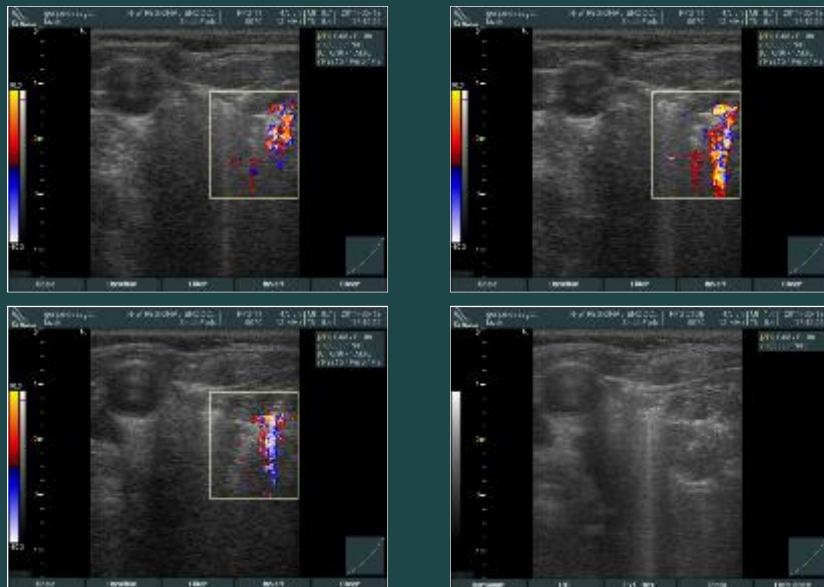
## Лазериндуцированная термотерапия



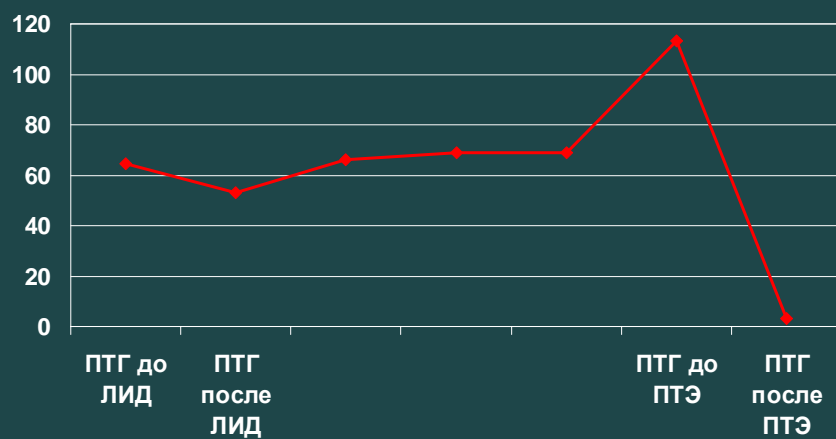
## Лазериндуцированная термотерапия



## Лазериндуцированная термотерапия



## Уровень ПТГ



## Выводы

- Предоперационное обследование пациентов с ВГПТ должно включать в себя ультразвуковое исследование, компьютерную томографию, по возможности – субтракционную сцинтиграфию
- Основной причиной послеоперационного рецидива гиперпаратиреоза в настоящее время является оставление ОЩЖ в пределах шеи
- Использование тотальной паратиреоидэктомии с аутотрансплантацией ткани ОЩЖ, удалением рогов тимуса и центральной шейной лимфодиссекцией позволяет добиться целевых значений ПТГ у подавляющего большинства пациентов
- Необходимо проведение многоцентровых исследований для определения оптимальных режимов хирургического лечения ВГПТ
- Криоконсервация ткани ОЩЖ является перспективным методом профилактики послеоперационного гипопаратиреоза

## Северо-Западный региональный центр по лечению гиперпаратиреоза



Новокшонов Константин Юрьевич, тел. +7 921 845-50-79  
foretex@yandex.ru