



**Ленинградская
Областная**
клиническая больница

Индивидуализация сосудистого доступа сложные клинические и организационные случаи

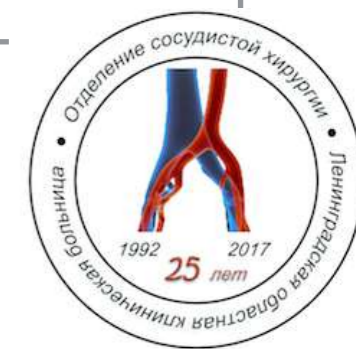**Винокуров А.Ю., Алферов С.В., Владимиров П.А., Черняков И.С.,
Вахитов К.М.**

Сестрорецк 2018

- Программный гемодиализ до сих пор остается ведущим видом заместительной почечной терапии, на его долю приходится до 95% среди других методов лечения (Акоп J.A., Hakim N.S., 1999; Hirsch D.J., 1999).

Осложнения, связанные с неадекватным функционированием постоянного сосудистого доступа, являются основной причиной заболеваемости, госпитализации и удорожания лечения больных на гемодиализе (Мойсюк Я.Г., 2002).

Тромбоз постоянного сосудистого доступа остается основным осложнением, требующим неотложного внутрисосудистого вмешательства. По литературным данным, частота тромбозов артрит-венозных фистул – от 4 до 16% и синтетических сосудистых протезов – от 25 до 80% ежегодно (Arnold W.P. et al, 2000; Ascher E., et al 2000.)





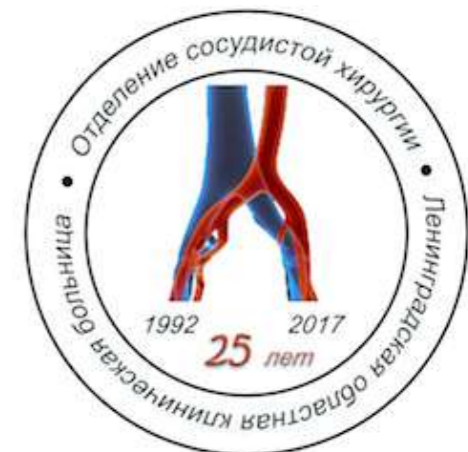ЦЕЛЬ ФОРМИРОВАНИЯ АРТЕРИОВЕНОЗНОЙ ФИСТУЛЫ

Цель создания постоянного сосудистого доступа заключается в том, чтобы сформировать поверхностный, легко доступный для канюляции артериовенозный «канал», который должен обеспечивать высокий объемный кровоток.

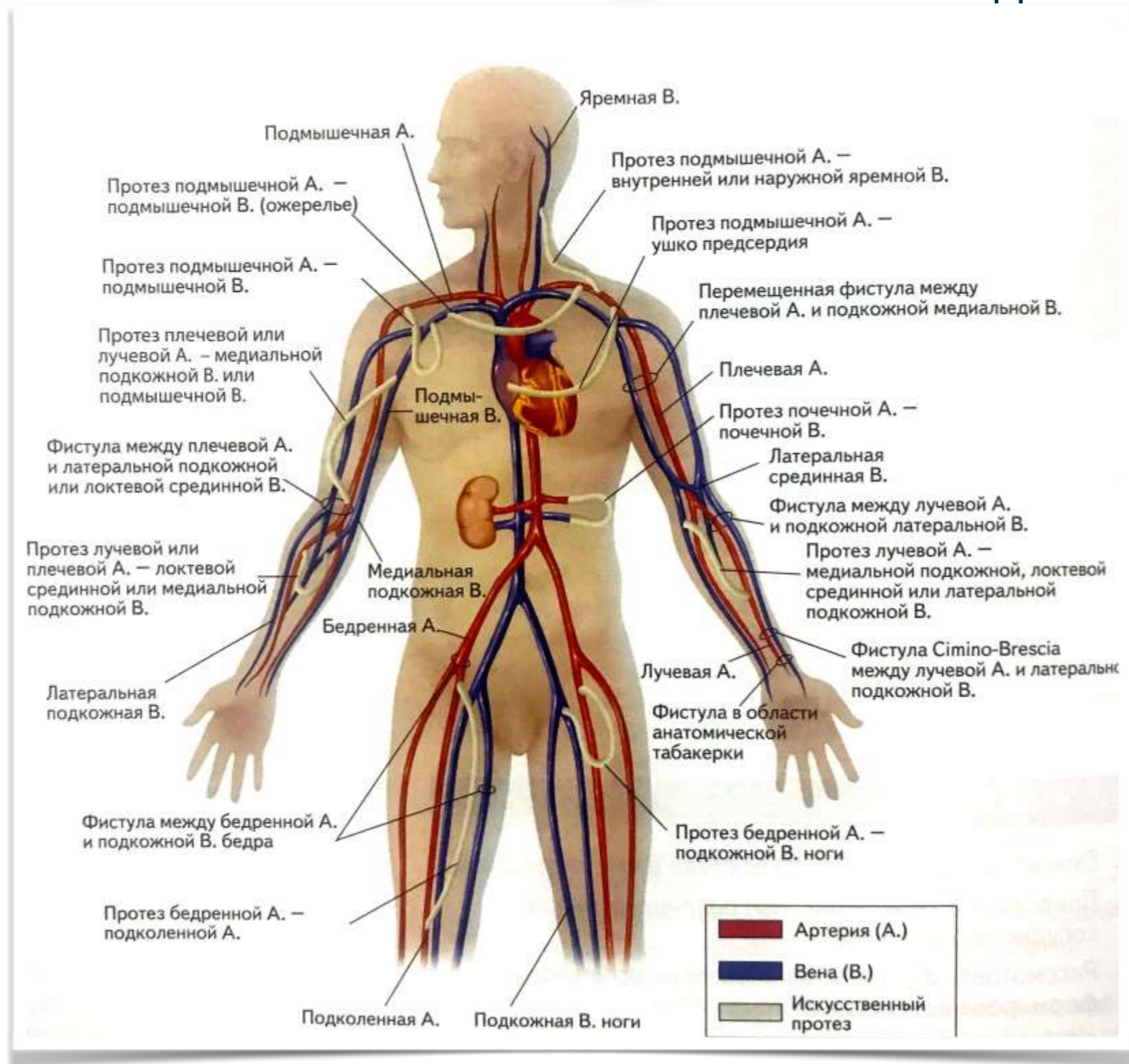
Доступ должен иметь поверхностное расположение - не глубже 6 мм.

Доступ должен иметь достаточный диаметр - не менее 6 мм и достаточную протяженность

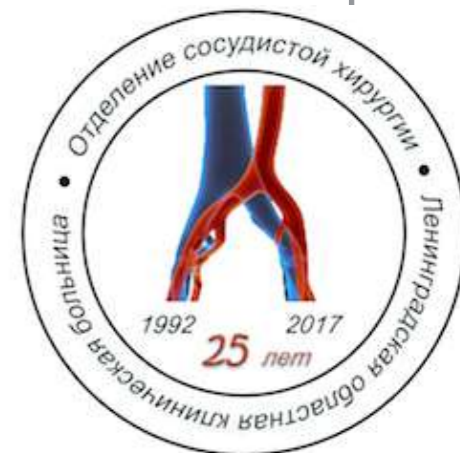Доступ должен обеспечивать адекватный объемный кровоток - не менее 600 мл/мин



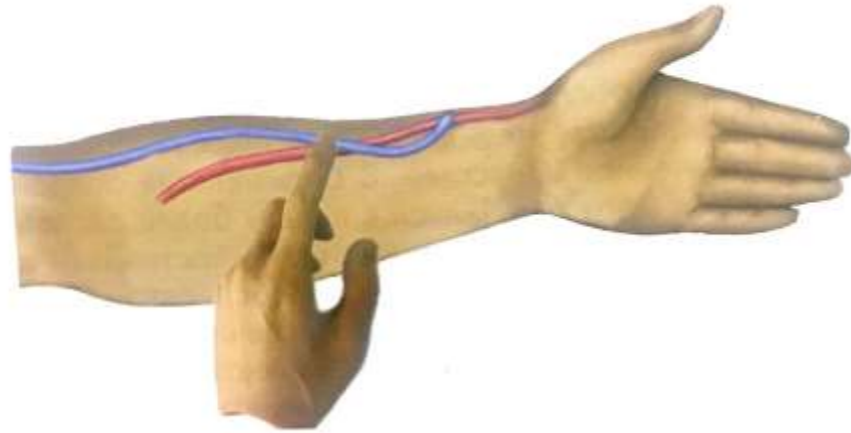
АНАТОМИЧЕСКИЕ ВАРИАНТЫ ФОРМИРОВАНИЯ ДОСТУПА



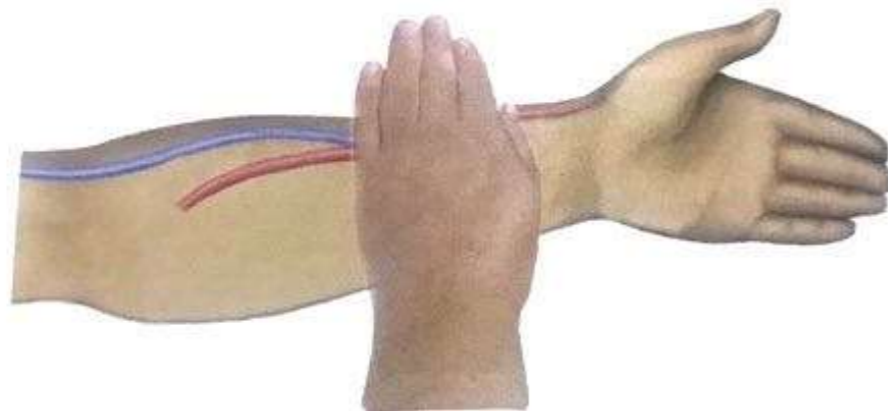• Арпл Азиф и др. Интервенционная нефрология- СПб.; Дестион, 2015



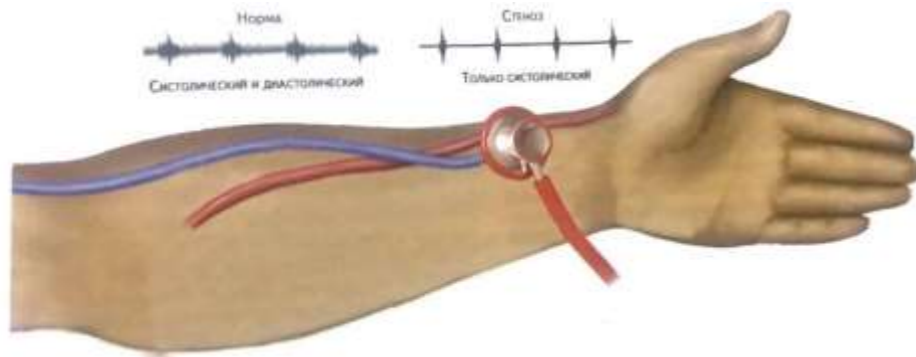
ФИЗИКАЛЬНЫЕ МЕТОДЫ ОБСЛЕДОВАНИЯ AVF



Пальпация пульса кончиками пальцев.
В норме пульсация в области артериовенозного доступа должна быть очень незначительной. Пульс должен быть мягким и пережимаемым.

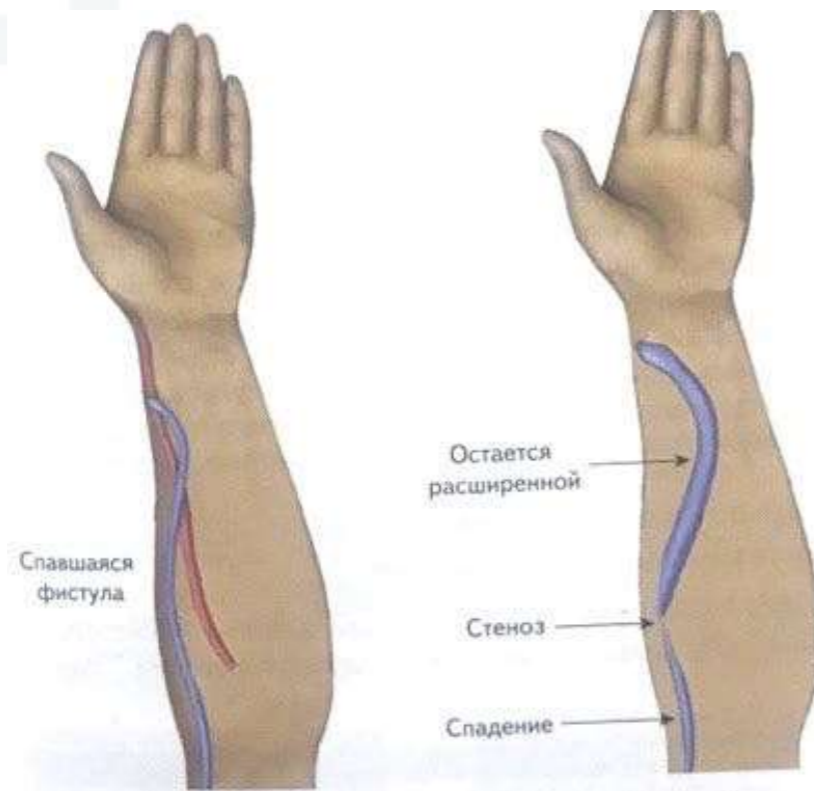


Пальпация вибрации ладонью руки.
В норме отмечают мягкие постоянные фоновые вибрации, ощущаемые по ходу доступа.

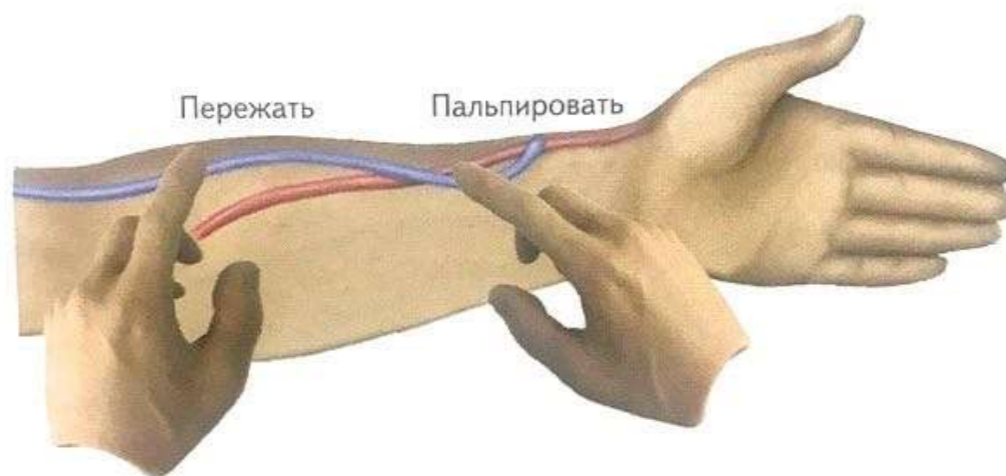

Аускультация шума. Он лучше всего выслушивается над артериальным анастомозом. В норме слышен урчащий низкого тона звук и в систолу и в диастолу. При развитии стеноза тон повышается, звук определяется только в диастолу

ФИЗИКАЛЬНЫЕ МЕТОДЫ ОБСЛЕДОВАНИЯ AVF



Оценка поднятия руки. При нормальном оттоке фистула спасается при поднятии руки. При наличии стеноза отрезок фистулы, находящийся на периферии относительно стеноза, будет оставаться расширенным. Отрезок до стеноза будет оставаться как в норме.



Увеличение напряжения пульса. Если пережечь нормальный доступ на некотором расстоянии вдали от артериального анастомоза, то напряжение пульса между этим местом и анастомозом будет увеличено, отражая качество притока.

ФИЗИКАЛЬНЫЕ МЕТОДЫ ОБСЛЕДОВАНИЯ AVF

- Этап 1 - Основная информация
- Когда сформирована фистула
 - Локализация фистулы
 - «История использования фистулы»

Можно уделить внимание более узким вопросам

- Этап 2 - Оценка анастомоза
- Оценка вибрации и шума
 - Сильные - хороший кровоток
 - Слабые - плохой кровоток
 - Систолические и диастолические - хороший кровоток.
 - Пальпация пульса
 - Слабый - низкое сопротивление
 - Сильный - высокое сопротивление

- Отсутствие - тромбоз фистулы
- Выраженная пульсация, слабая вибрация
 - стеноз отводящей вены
 - Стеноз зоны анастомоза

- Этап 3 - Оценка ствола фистулы
- Видна ли фистула
 - Диаметр и глубина расположения фистулы
 - Пальпируется ли пульсация фистулы
 - Слабая - норма
 - Очень выраженная - стеноз вены
 - Есть ли дополнительные вены

- Фистула расположена слишком глубоко
- Фистула не пальпируется
 - Очень выраженная пульсация - стеноз вены
 - Дополнительные вены

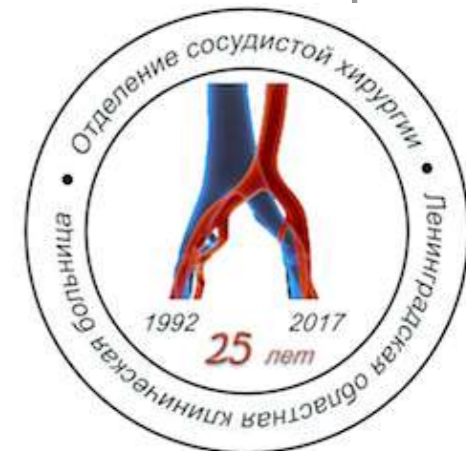- Этап 4 - Оценка усиления пульса
- Выраженное - хорошее кровоснабжение
 - Слабое - плохое кровоснабжение

- Слабое усиление пульса
- Стеноз питающей артерии
 - Стеноз анастомоза
 - Юста-анатомический стеноз

РЕКОНСТРУКЦИЯ

УЗДГ
Контроль

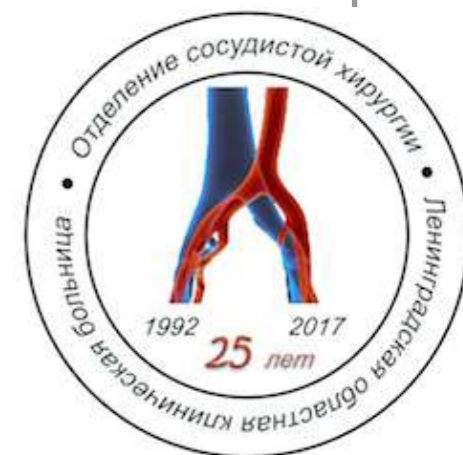ПУНКЦИЯ



СПЕЦИФИЧНОСТЬ И ЧУВСТВИТЕЛЬНОСТЬ ФИЗИКАЛЬНЫХ МЕТОДОВ ОЦЕНКИ AVF

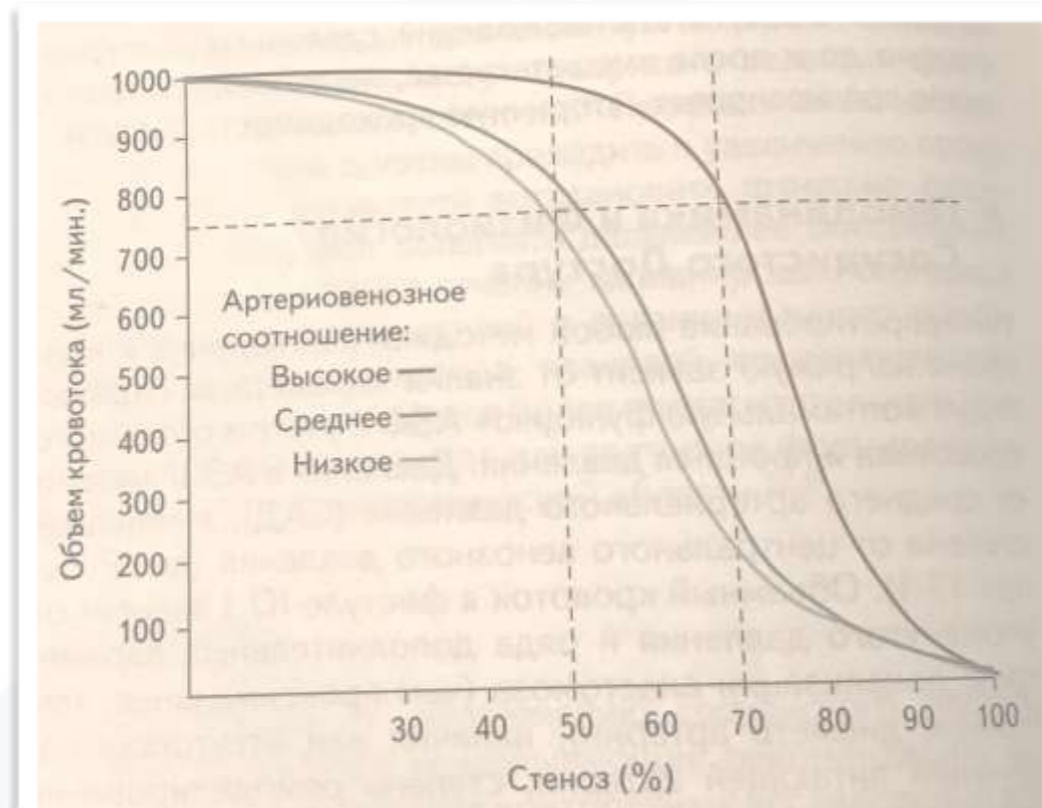
Физикальные методы оценки AVF в динамике имеют высокую точность в отношении прогноза созреваемости первичной AVF *(Robbin ML et all. Radiology. 2002; 225:59)*

Физикальный осмотр AVF имеют высокую чувствительность при выявлении артериальных или венозных стенозов как в области анастомоза, так и на протяжении ствола AVF *(Арил Азиф и др. Интервенционная нефрология- СПб.; Дестуон, 2015)*

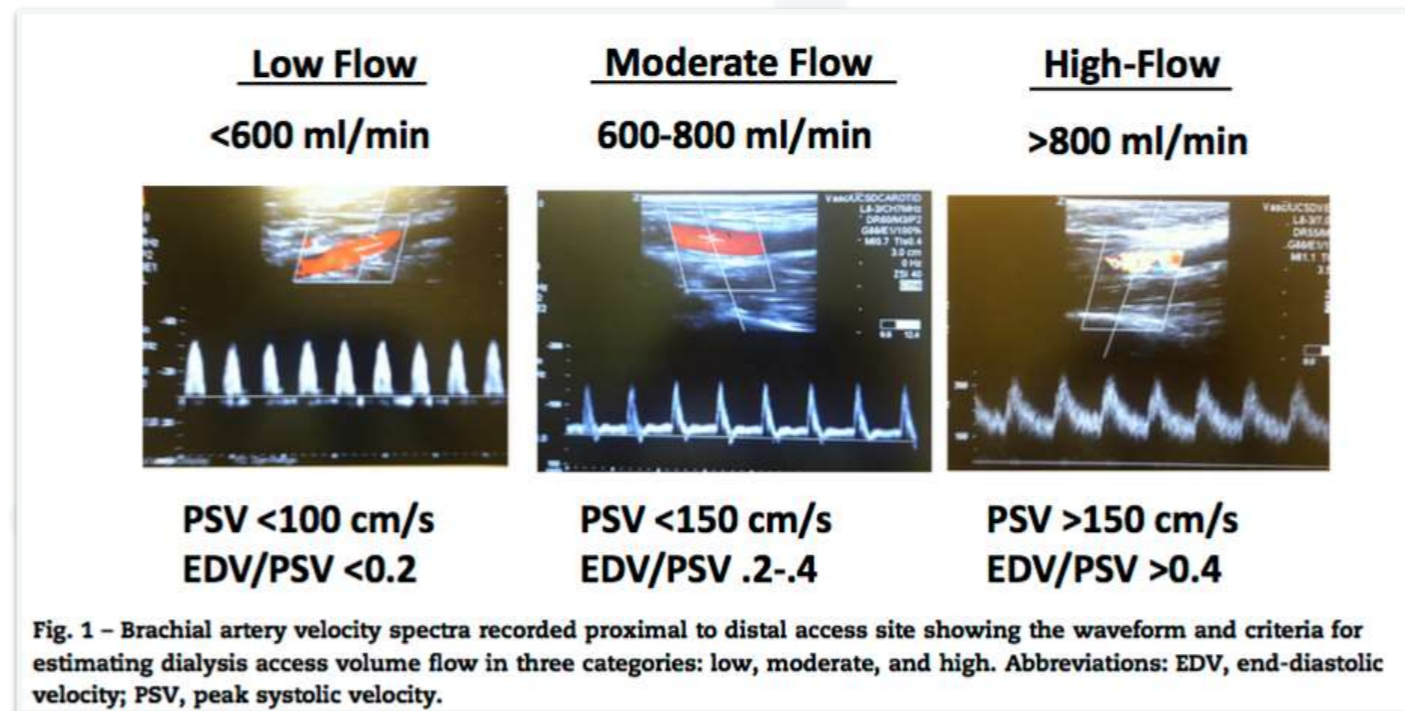


КОНТРОЛЬ И НАБЛЮДЕНИЕ ЗА ДОСТУПОМ.

Любые контрольные измерения как инструментальные (венозное давление - динамическое и статическое, артериальное давление, рециркуляция, данные УЗДГ), так и данные физикального осмотра должны иметь периодичность и подвергаться системному анализу в динамике.

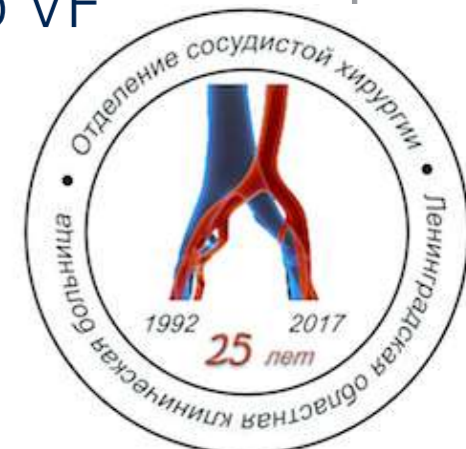

РОЛЬ УЗДГ В ОБСЛЕДОВАНИИ AVF

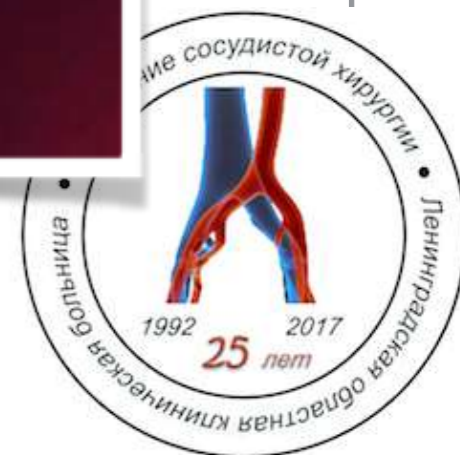


- Измерение скорости кровотока после формирования AVF позволяет выявить фистулы вероятность созревания которых низка.
- Что еще более важно, часто возникает исправляемая анатомическая проблема, которая при восстановлении может привести к нормальному созреванию доступа и увеличению VF до 600-800 мл / мин или > 800 мл / мин.

Dennis Bandyk, MD. Hemodialysis vascular access: contemporary care and future directions. Seminars in Vascular Surgery. Vol 29., Iss 4., 2016.;143-145



ЕСЛИ ВЫЯВЛЕНА ДИСФУНКЦИЯ AVF
ТО:



ЕСЛИ ВЫЯВЛЕНА ДИСФУНКЦИЯ AVF
ТО:

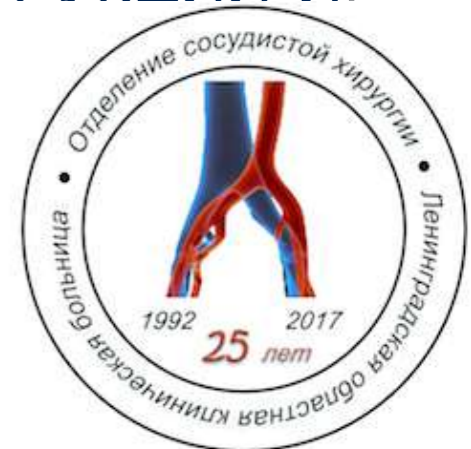«ОЧЕВИДНЫЕ ОТВЕТЫ»

КОГДА ? - СВОЕВРЕМЕННО!!!
ГДЕ ? - ТАМ ГДЕ ЭТО УМЕЮТ!!!

ЧТО? - ВОПРОС ОТКРЫТЫЙ!!!

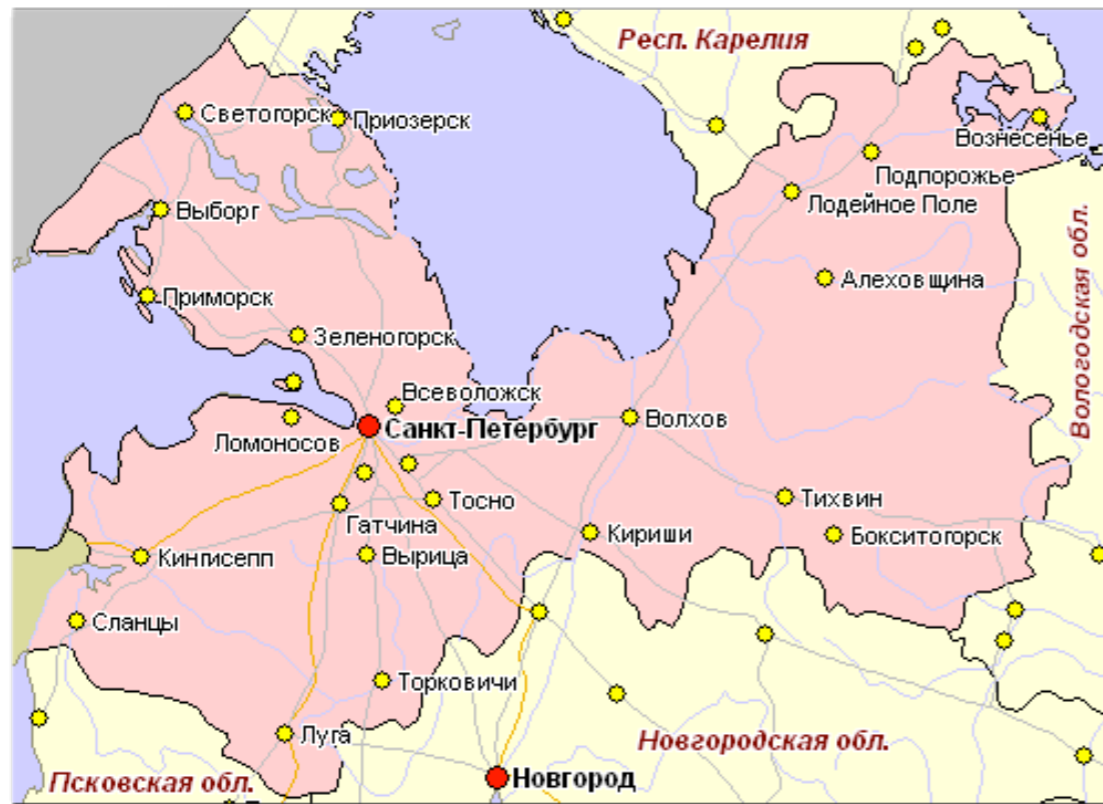↓
ОТСУТСТВИЕ ЕДИНОГО СОГЛАСИТЕЛЬНОГО ДОКУМЕНТА ПО ВЕДЕНИЮ
ИЛИ РЕКОНСТРУКЦИИ СОСУДИТОГО ДОСТУПА

↓
ОТСУТСТВИЕ ЕДИНООБРАЗИЯ В ФИНАНСИРОВАНИИ РЕКОНСТРУКЦИЙ И
ИЛИ ФОРМИРОВАНИИ СОСУДИТОГО ДОСТУПА



ЛЕНИНГРАДСКАЯ ОБЛАСТЬ

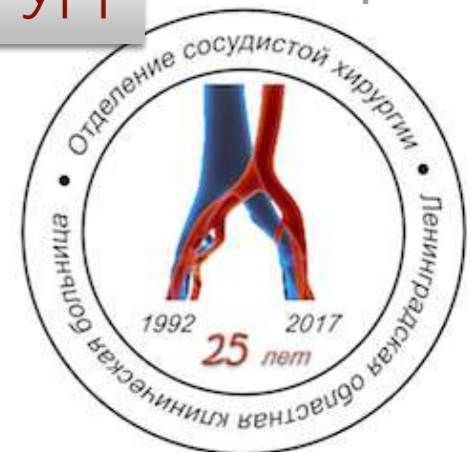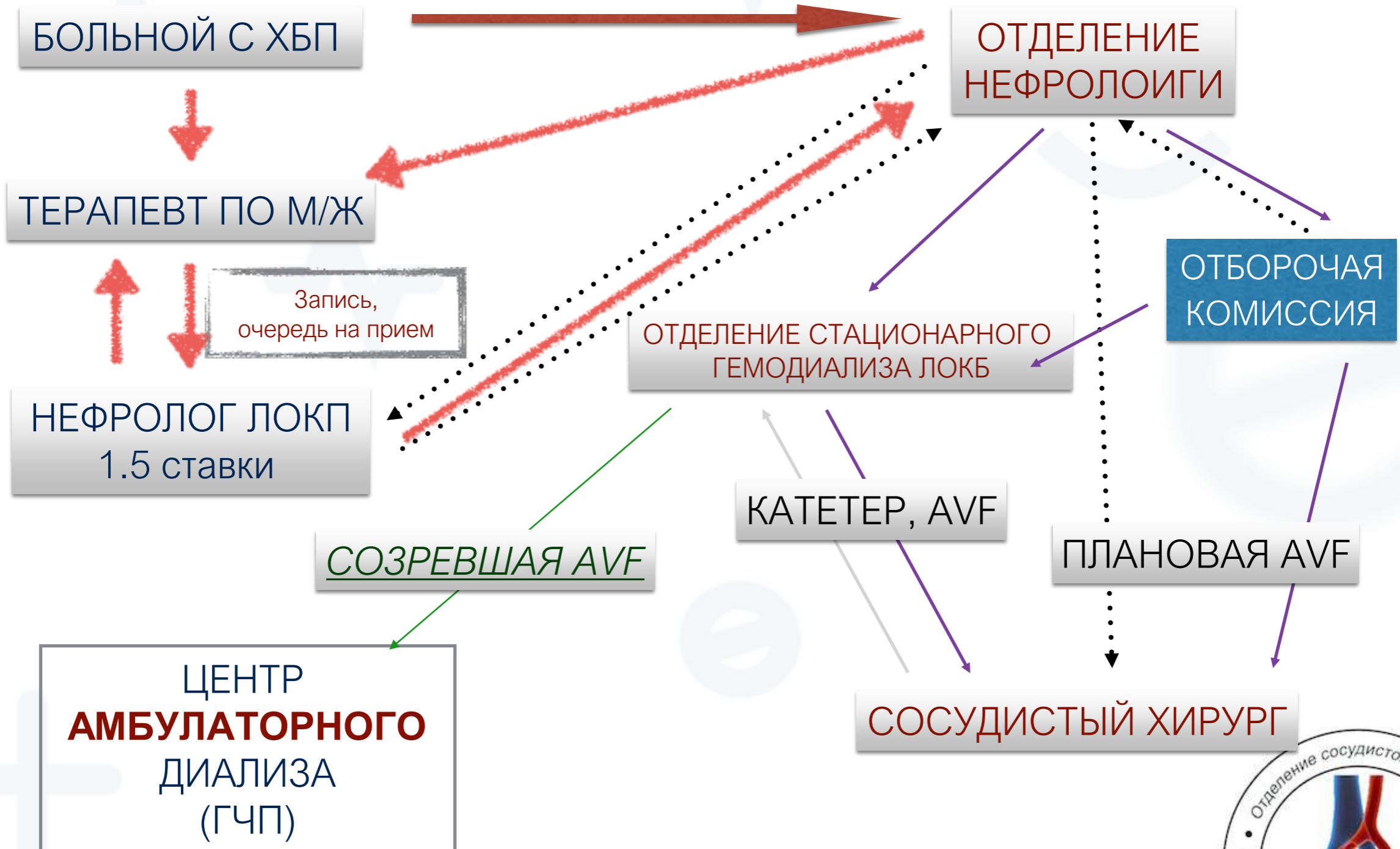
1.8 млн.



**498 пациентов
ЗПТ гемодиализом**



ЛЕНИНГРАДСКАЯ ОБЛАСТЬ
1.8 млн населения



ЛЕНИНГРАДСКАЯ ОБЛАСТЬ ПРОБЛЕМЫ:

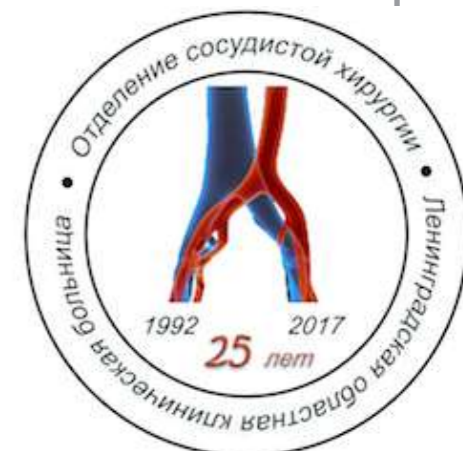Отсутствие достаточного штата амбулаторных нефрологов, ограниченный коечный фонд отделения нефрологии:

- Нет регистра нефрологических пациентов.

- Высокое число больных требующих экстренного начала гемодиализа через временный доступ.

- Высокое число формирования AVF у больных находящихся на временном сосудистом доступе (до 38%), что подразумевает длительную временную катетеризацию центральных вен.

- Сложная маршрутизация для планового формирования AVF.

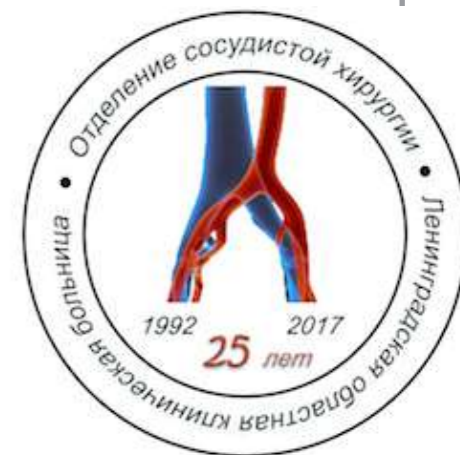

ЛЕНИНГРАДСКАЯ ОБЛАСТЬ ПРОБЛЕМЫ:

«Созревание» первичной AVF в большинстве случаев проходит в условиях стационара ГБУЗ ЛОКБ - неврологического или, что крайне редко отделения сосудистой хирургии - так как все ГЧП имеют только амбулаторную лицензию.

Отсутствует преемственность в наблюдении за AVF и плановой коррекцией дисфункции AVF - отсутствует взаимный интерес в наблюдении за сосудистым доступом между отделениями амбулаторного диализа ГЧП и сосудистыми хирургами ГБУЗ ЛОКБ.

Большинство повторных госпитализаций связанных с сосудистым доступом - это **тромбоз, инфекция, кровотечение.**



ЛЕНИНГРАДСКАЯ ОБЛАСТЬ
ПРОБЛЕМЫ:

ТРОМБОЗ - ЭТО ТРАГЕДИЯ СОСУДИСТОГО ДОСТУПА

ТРОМБОЗ



ПАЦИЕНТ

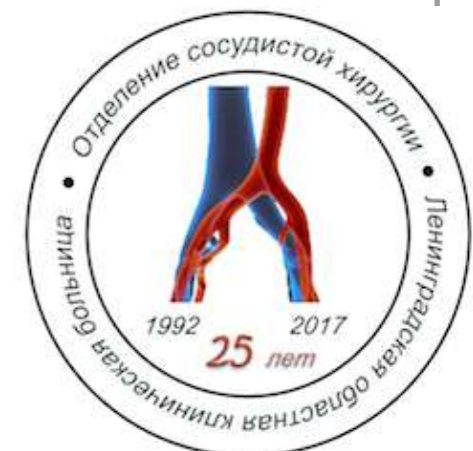ТРОМБОЗ



ГБУЗ ЛОКБ



ГЧП

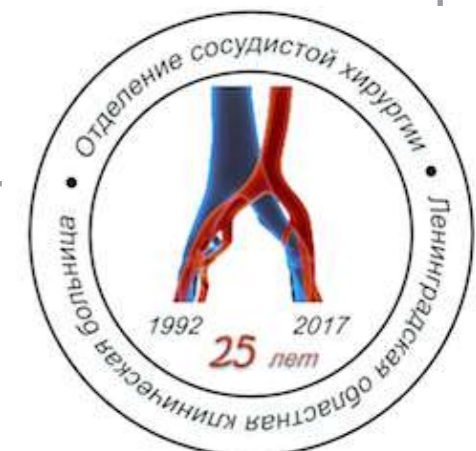

ЛЕНИНГРАДСКАЯ ОБЛАСТЬ ПРОБЛЕМЫ:

Каждое осложнение сосудистого доступа для ГБУЗ ЛОКБ это:

- Финансовые затраты.
- Нарушение в системе маршрутизации нефрологических больных.

При этом отсутствуют механизмы обратной связи, которые могли бы повлиять на профилактику подобных осложнений.




Больная 1945 года рождения

Из анамнеза:

- В октябре 2007 года впервые отмечено повышение креатинина до 0.434 ммоль/л, мочевины 21,13 ммоль/л. Начало ПАПД в ноябре 2007 года, в связи с развитием перитонитов с 2008 года перевод на гемодиализ.
- С 2008 года начато формирование артерио-венозных фистул из нативных сосудов, функционирование нативных фистул на верхних конечностях было непродолжительным - не более 1 года.
- За время их существования проведены неоднократные баллонные, а так же стентирования левой подключичной и правой плечевоголовных вен.
- С 2014 года формирование сосудистого доступа синтетическим протезом на левом бедре, явления ПТФС на обеих н/к, тромбэктомия в 2016 году.





КЛИНИЧЕСКИЙ СЛУЧАЙ

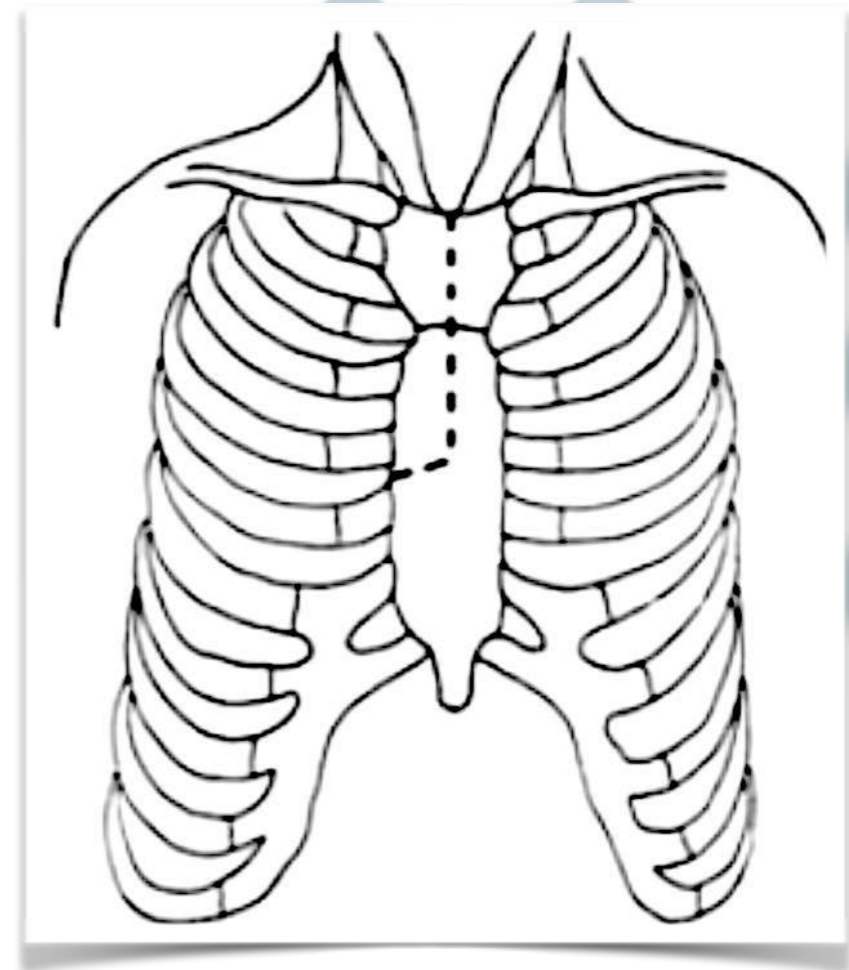
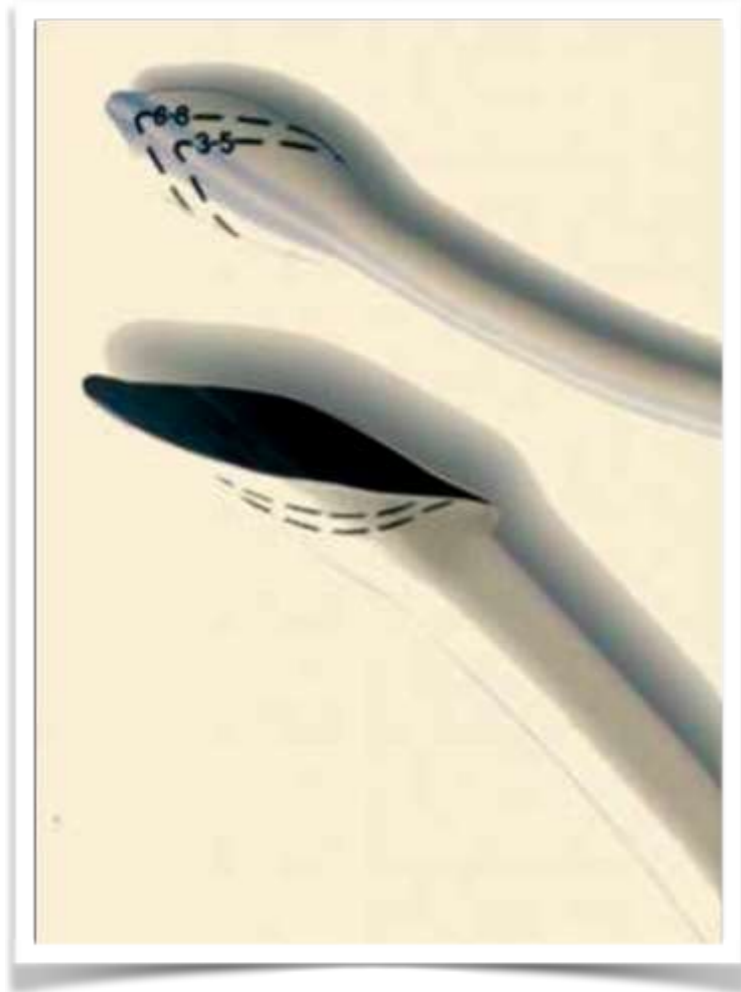
- Повторный тромбоз протеза в феврале 2017, экстренная госпитализация - попытки тромбэктомии - безуспешны.
 - Попытки катетеризации центральной вены - безуспешны - так как у больной имелась окклюзия всех центральных вен верхних конечностей и подвздошных вен обеих нижних конечностей.
- 



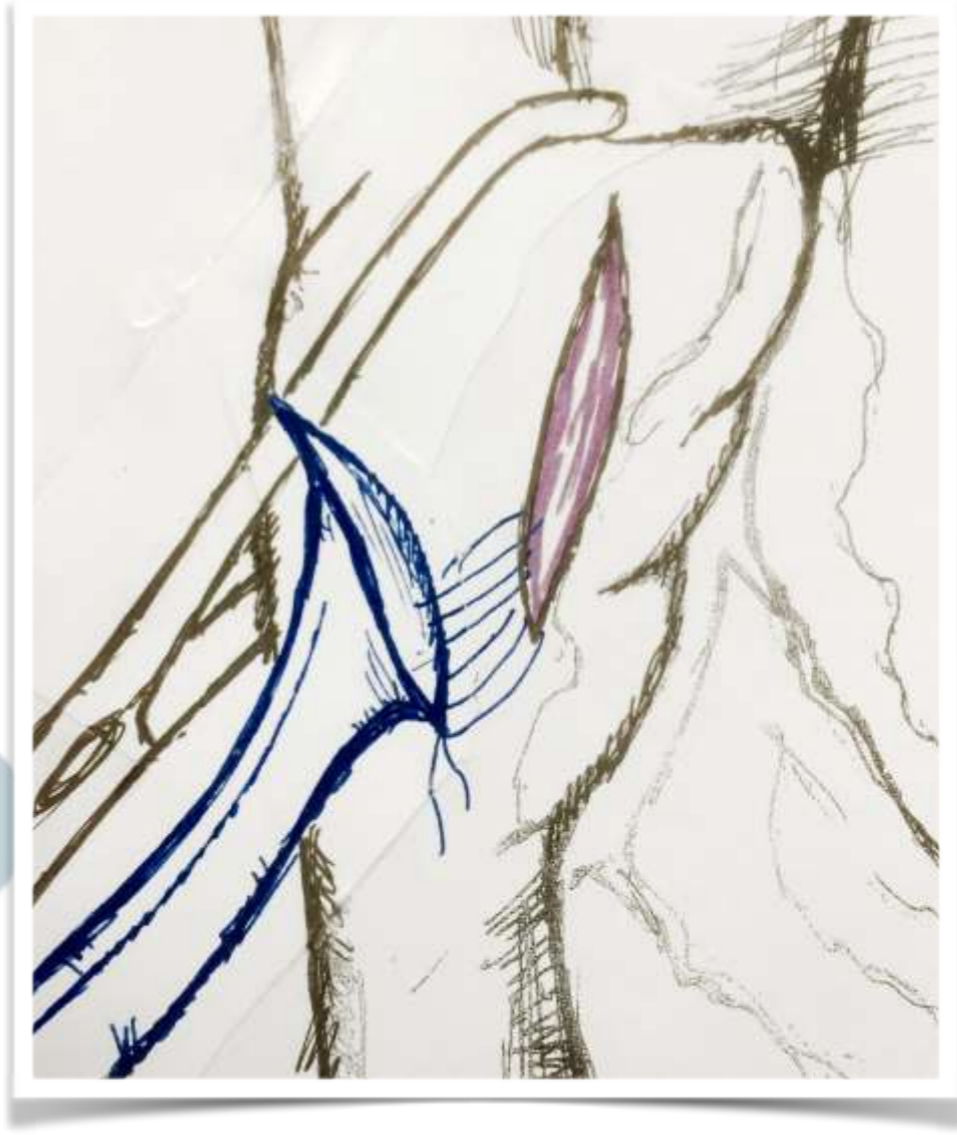
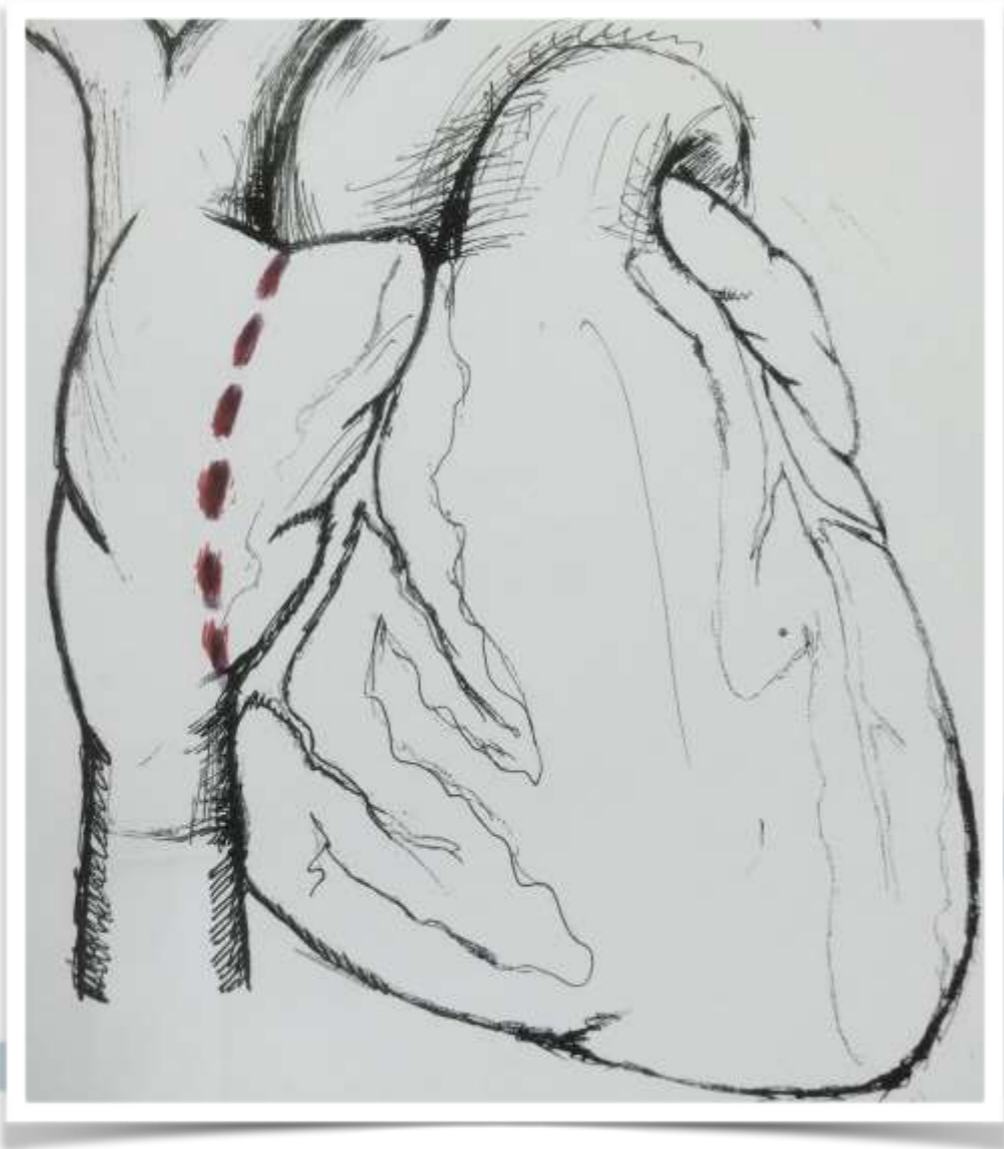
- Уровень гиперкалиемии - 6.72 ммоль/л
- Выполнена открытая катетеризация из правого поперечного заброшенного доступа нижней полой вены перманентным катетером, начат гемодиализ.



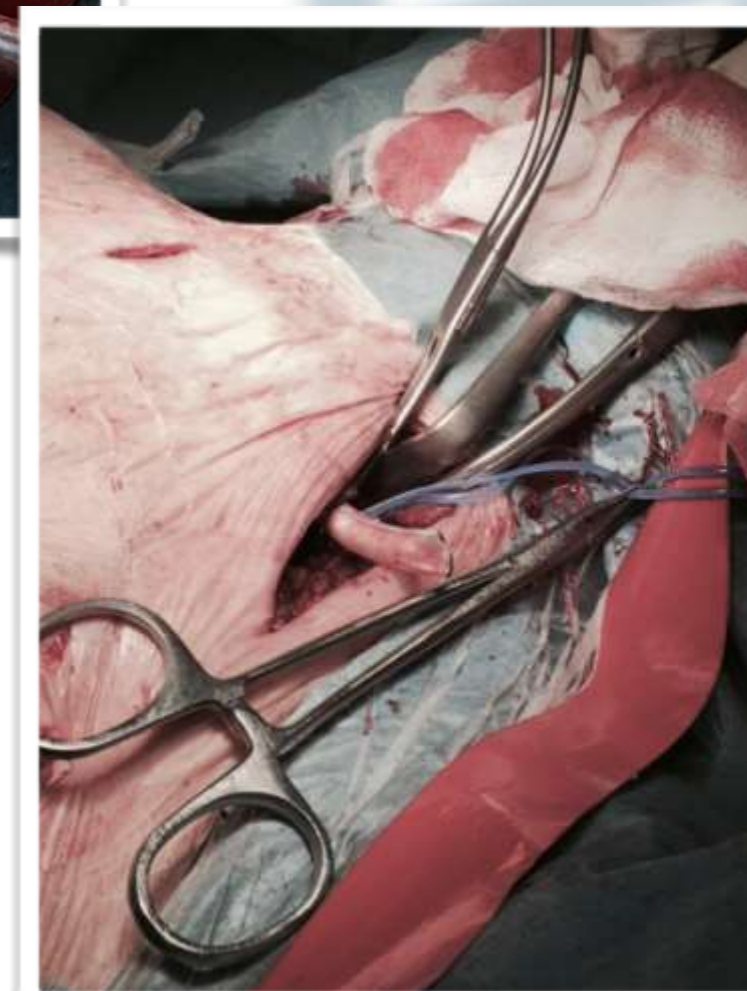
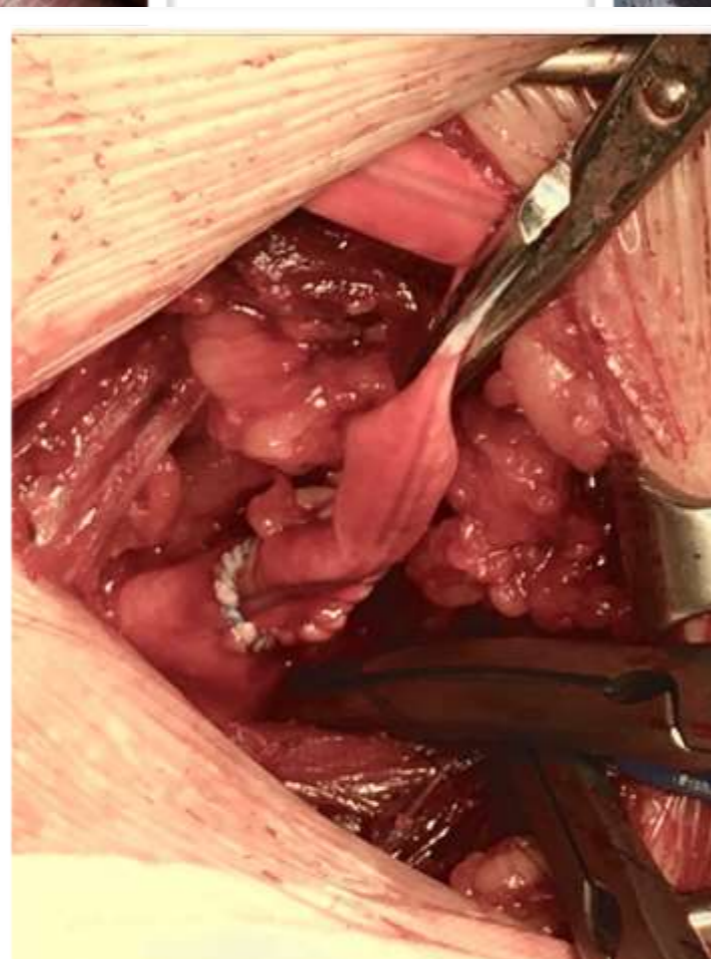
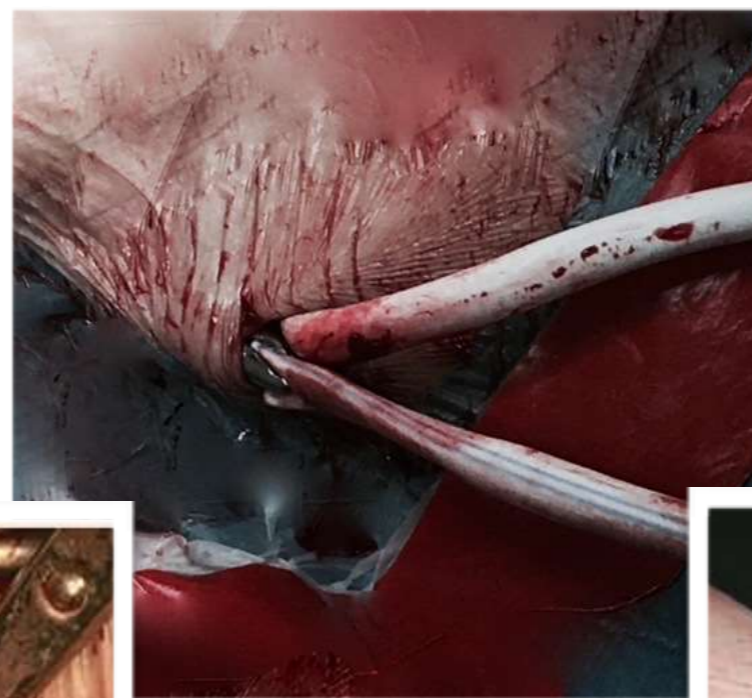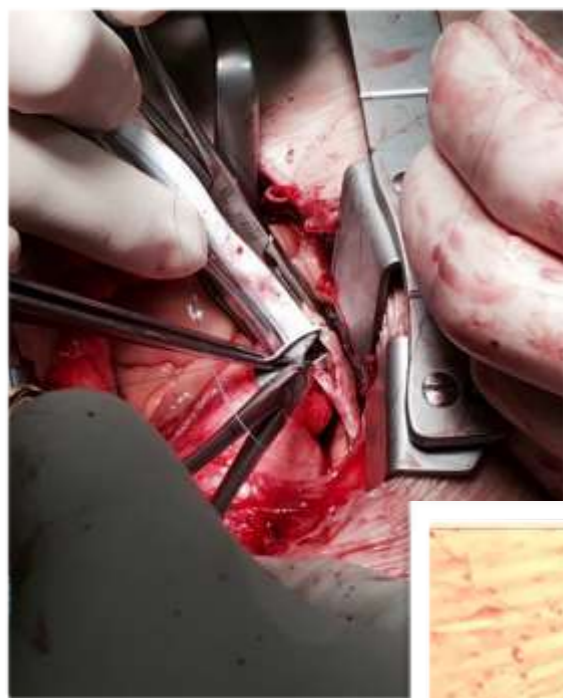- Операция: Формирование артерио-венозной
фистулы синтетическим протезом Venaflo:
подключично-правопредсердное шунтирование.



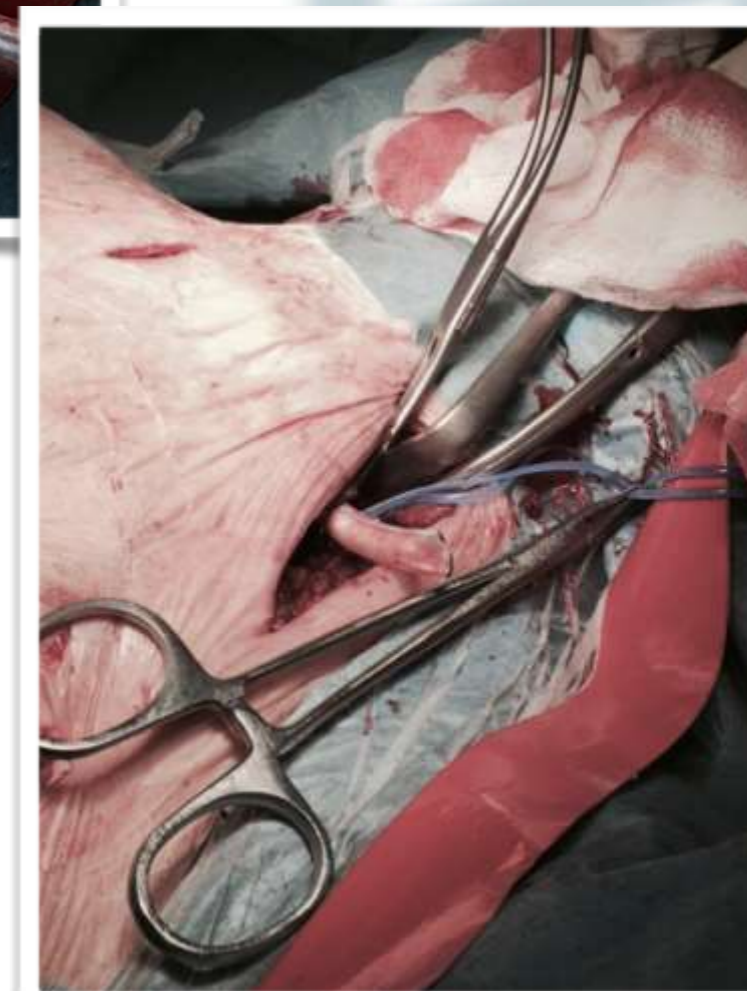
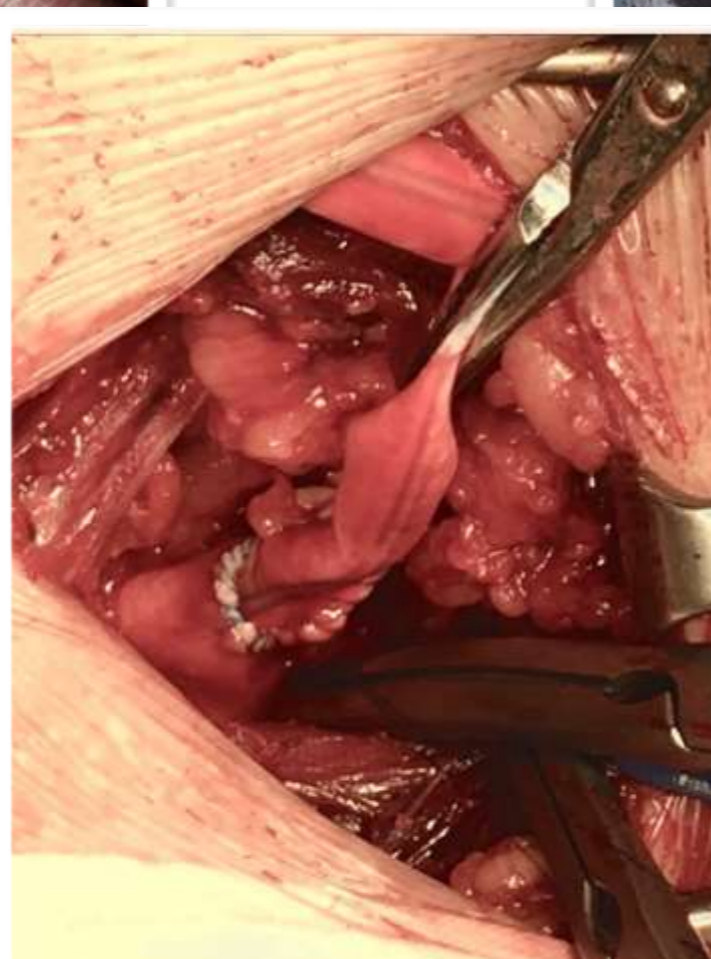
- Операция: Формирование артерио-венозной фистулы синтетическим протезом Venaflo: подключично-правопредсердное шунтирование.



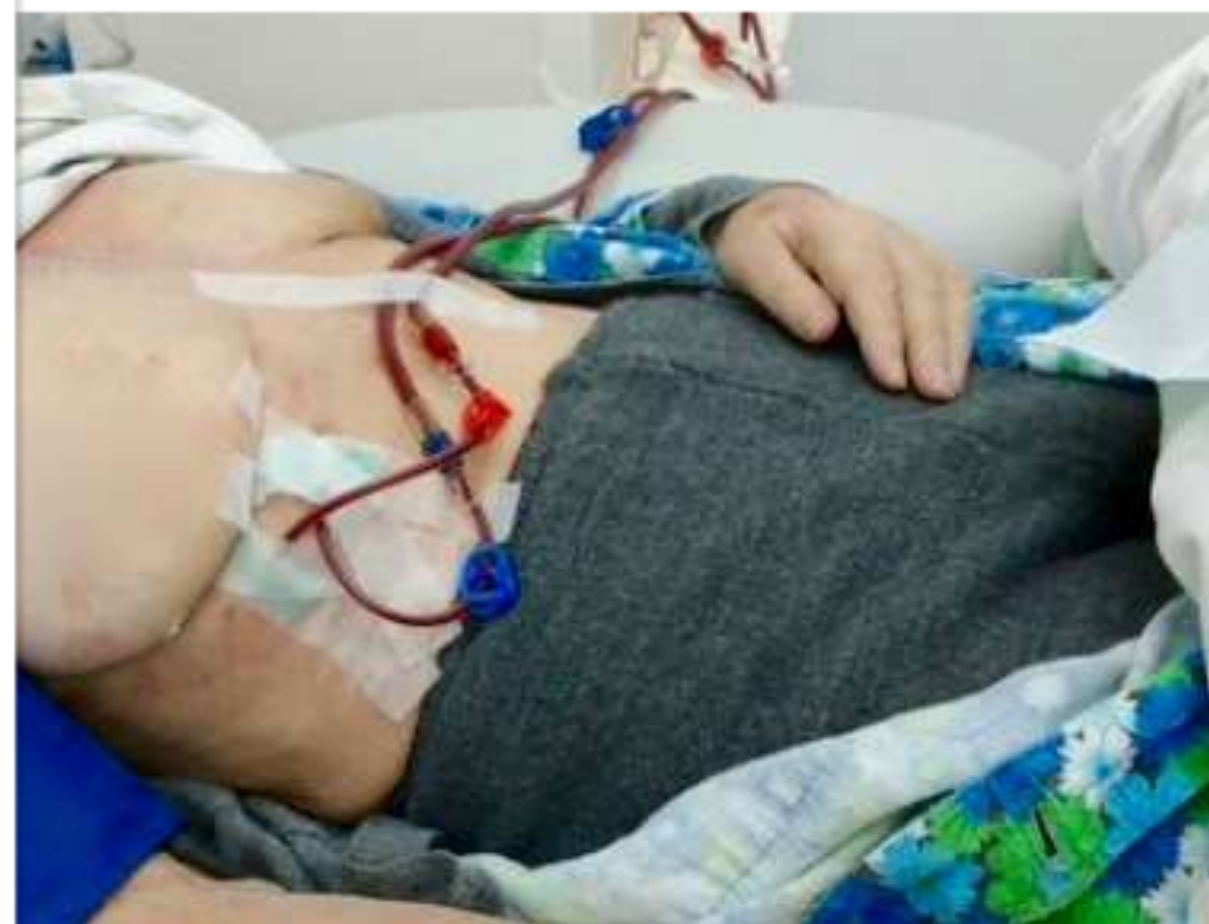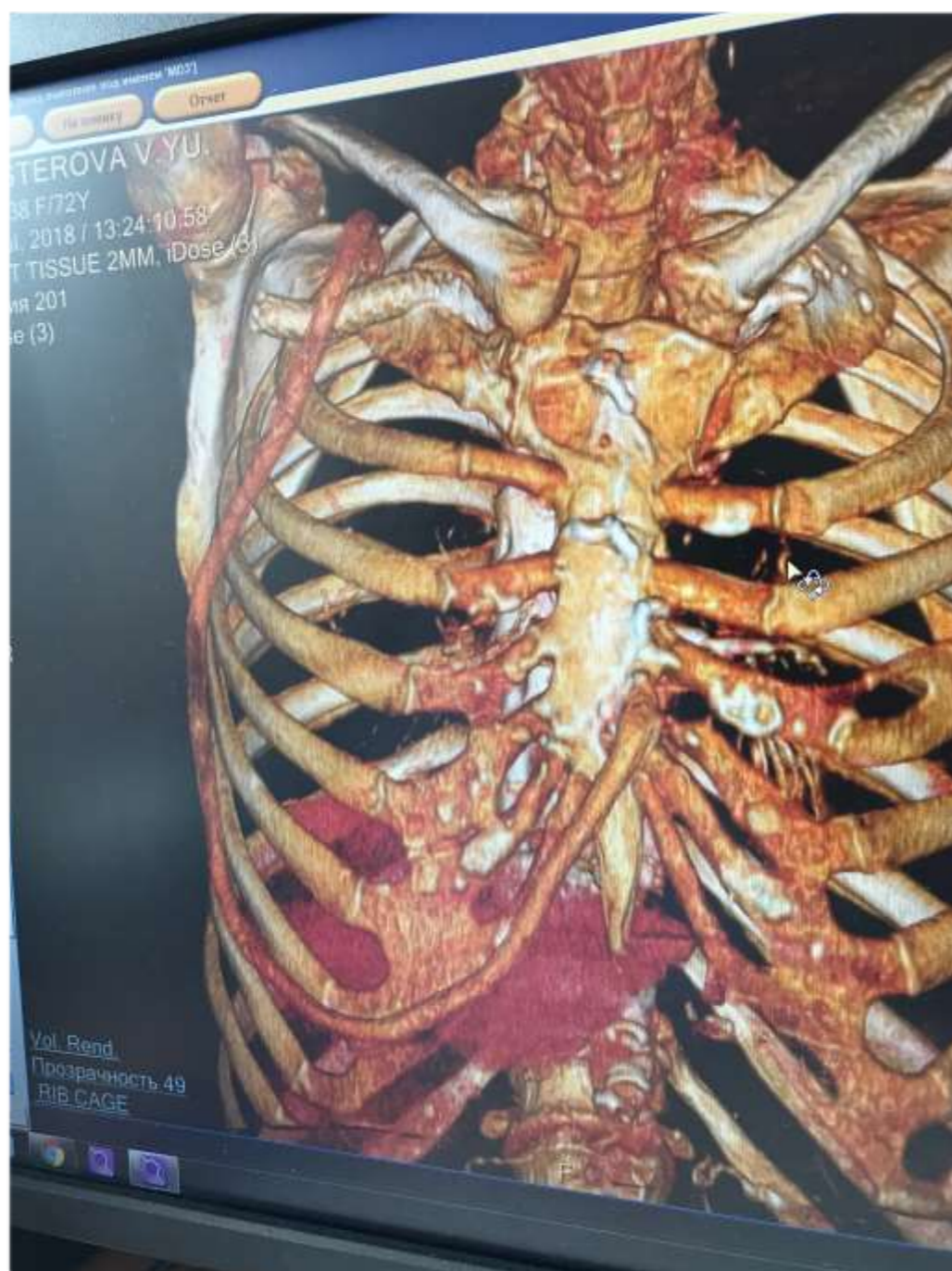- Операция: Формирование артерио-венозной фистулы синтетическим протезом Venaflo: подключично-правопредсердное шунтирование.



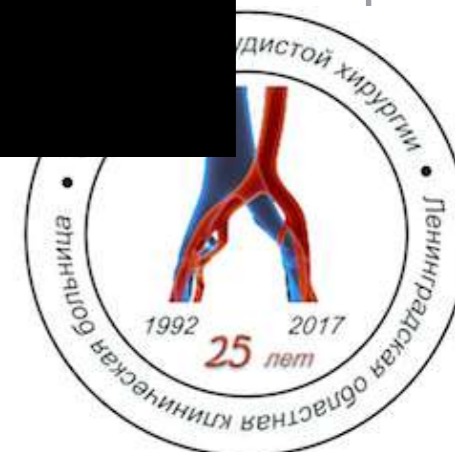
- Операция: Формирование артерио-венозной фистулы синтетическим протезом Venaflo: подключично-правопредсердное шунтирование.



- Операция: Формирование артерио-венозной фистулы синтетическим протезом Venaflow: подключично-правопредсердное шунтирование.



Тромбоз подключично-правопредсердного шунта (спустя 1.5 года после операции), тромбэктомия, эндоваскулярная реконструкция.

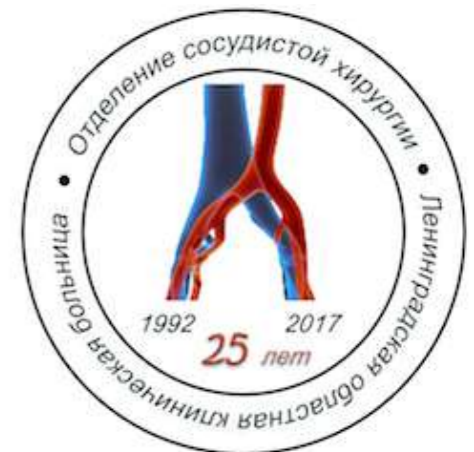



Больная выписана с удовлетворительной функцией протеза.

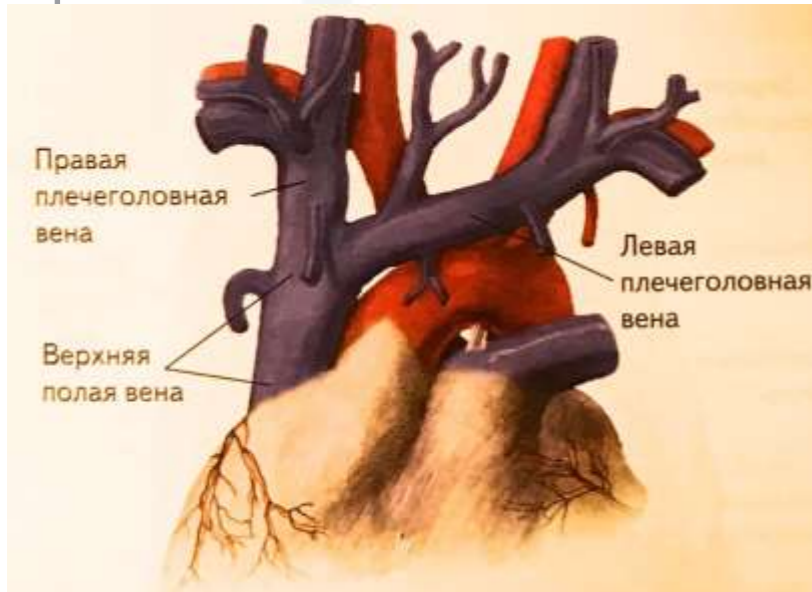
Но, ретромбоз через 2 недели - имплантация перманентного катетера в протез.

Дисфункция катетера, через 10 дней - больной предложена рестернотомия - от которой пациентка отказалась



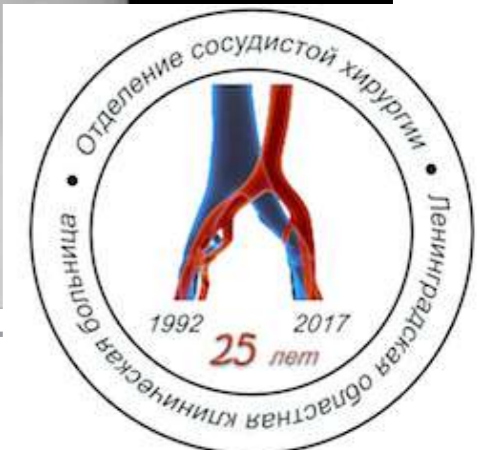Клинический случай:

Больная более 20 лет на заместительной почечной терапии, ресурс сосудистого доступа исчерпан, страдающая сахарным диабетом.



255
Cardiac
Left Coronary 15 fps

This is a fluoroscopic image showing the left coronary artery. The image is in grayscale and shows the branching pattern of the artery. The text '255 Cardiac Left Coronary 15 fps' is overlaid on the top right of the image.

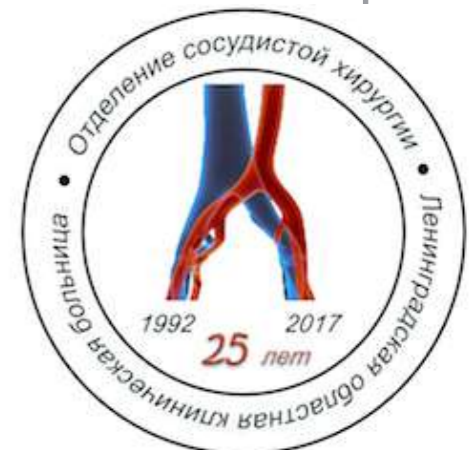
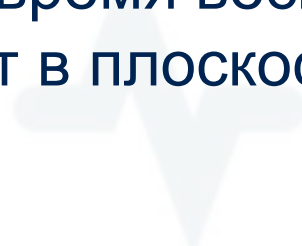





ВЫВОДЫ:

Хирургические возможности коррекции и формирования сосудистого доступа в настоящее время весьма широки, однако вопрос «индивидуализации» до сих пор лежит в плоскости организации медицины.

Необходимо широкое развитие трансплантации почки - как возможности продления функционирования сосудистого доступа.





СПАСИБО ЗА ВНИМАНИЕ!

