


Клинико-морфологические корреляции различных форм гломерулонефритов; интерпретация морфологических изменений и их клинические проявления

Краснодар

26 апреля 2019

Е.В. Захарова



Гломерулонефриты — большая разнородная по патогенезу группа заболеваний, протекающих с поражением почечных клубочков

Этиология:

- Наследственные/генетические
- Идиопатические
- В рамках системных заболеваний
- Вторичные (лекарственные, ассоциированные с инфекциями, паранеопластические)

Механизм повреждения:

- Иммунные комплексы
- Цитокины
- Оксидативные молекулы
- Антитела
- Парапротеины
- Комплемент
- Дефекты коллагена

Локализация повреждений

- Мезангий
- Эндотелий гломерулярных капилляров
- Подоциты
- Гломерулярная базальная мембрана
- Боуменово пространство и капсула Боумена

Клинические симптоматика гломерулярных повреждений:

- Изолированная микрогематурия
- Рецидивирующая макрогематурия
- Изолированная протеинурия
- Изолированный мочево́й синдром (микрогематурия с умеренной протеинурией)
- Нефритический синдром, острый или хронический (отеки, артериальная гипертензия, протеинурия менее 3,5 г/л, микрогематурия)
- Нефротический синдром (отеки, протеинурия более 3,5 г/л, гипопротеинемия, гипоальбуминемия +/- гиперхолестеринемия) с артериальной гипертензией и без нее
- Синдром быстро прогрессирующего нефрита (протеинурия, гематурия, быстро нарастающая почечная дисфункция)
- Мочево́й синдром в сочетании с артериальной гипертензией и медленно прогрессирующей почечной дисфункцией

Клиническая диагностика базируется на:

- Данных анамнеза
- Оценке вышеуказанных синдромов, характеризующих тип поражения почек
- Оценке внепочечных проявлений, если таковые имеются

Необходимыми компонентами дифференциальной диагностики являются:

- Дополнительные лабораторные исследования
- Морфологические данные, полученные при исследовании почечного биоптата

Экстраренальные проявления со стороны:

- Легких
- Кожи
- Суставов
- Сердца
- ЛОР-органов
- Глаз
- ЦНС и периферической нервной системы
- ЖКТ
- Эндокринных органов
- Системы крови

Серологические маркеры:

- Ревматоидный фактор, АЦЦП
- Иммуноглобулины
- Криоглобулины
- Антитела к ДНК
- Антинуклеарные антитела
- Комплемент (С3 и С4)
- Антитела к цитоплазме нейтрофилов
- Антитела к рецепторам фосфолипазы А2
- Антитела к гломерулярной базальной мембране
- Антитела к кардиолипину
- Антитела к β 2-глокопротеину
- Волчаночный антикоагулянт
- Субклассы иммуноглобулина G
- Антитела к С1q
- Моноклональные белки (иммуноглобулины, свободные легкие цепи, свободные тяжелые цепи ИГ)

Морфологические гломерулярные изменения

Методы исследования: <ul style="list-style-type: none">• Световая микроскопия• Иммунофлюоресценция/иммуногистохимия• Электронная микроскопия	Изменения <ul style="list-style-type: none">• Очаговые (фокальные)/диффузные• Сегментарные/глобальные
Размеры <ul style="list-style-type: none">• Обычные• Увеличенные• Уменьшенные	Полулуния <ul style="list-style-type: none">• Клеточные• Фиброзно-клеточные• Фиброзные
Мезангиальное пространство <ul style="list-style-type: none">• Расширение за счет увеличения матрикса• Мезангиальная гиперклеточность• Мезангиолиз	Депозиты Локализация <ul style="list-style-type: none">• Мезангиальные• Субэндотелиальные• Интрамембранные• Субэпителиальные (эпимембранные)
Эндотелий <ul style="list-style-type: none">• Эндотелиоз («набухание»)	Характер экспрессии <ul style="list-style-type: none">• Линейные• Крупногранулярные• Мелкогранулярные
Просвет капилляров, капиллярные петли <ul style="list-style-type: none">• Сужение• Окклюзия (псевдотромбы, микротромбы)• Коллабирование (сморщивание)• Эндокапиллярная гиперклеточность/ее состав (ПМЯЛ, моноциты, лимфоциты, т.н. «пенистые» клетки и т.д.)	Состав <ul style="list-style-type: none">• Иммунокомплексные• Иммуноглобулины (поли- и моноклональные)• Комплемент
Базальные мембраны <ul style="list-style-type: none">• Утолщение• Удвоение контура• Разрывы• Обнажение• Сращение с капсулой (синехия) ??? <i>НО участвует не только ГБМ</i>• Неравномерное истончение / утолщение	Бесклеточный материал <ul style="list-style-type: none">• Инсудативные изменения (т.н. «гиалин»)• Фибрин• Мезангиальный матрикс• Амилоид• Не амилоидный материал
Подоциты <ul style="list-style-type: none">• Распластывание (сглаживание) малых отростков• Отслоение от ГБМ• Гиперплазия / гипертрофия / фигуры митоза	Ультраструктуры <ul style="list-style-type: none">• Фибриллы• Микротрубочки• Хаотичные• Организованные

Морфологические профили повреждения при гломерулонефритах:

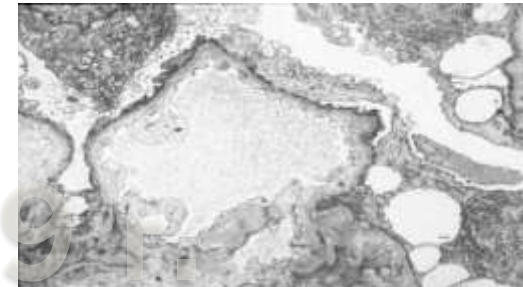
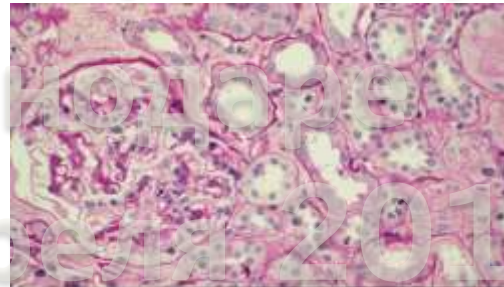
- Минимальные изменения
- Фокальный сегментарный гломерулосклероз
- Мембранозная нефропатия
- Мезангиопролиферативный гломерулонефрит
- Мембранопротиперативный гломерулонефрит
- Очаговый пролиферативный гломерулонефрит
- Диффузный пролиферативный гломерулонефрит
- Экстракапиллярный гломерулонефрит
- Очаговый некротизирующий гломерулонефрит
- Фокальный глобальный и сегментарный гломерулосклероз (как исход любых нефропатий)
- Диффузный нефросклероз (как исход любых нефропатий)

Помимо гломерулонефритов к разряду гломерулярных повреждений относятся:

- Диабетическая нефропатия
- Амилоидоз и другие парапротеинемические повреждения клубочкового аппарата
- Некоторые генетически детерминированные заболевания (патология коллагена, болезни накопления...)
- Тромботические микроангиопатии

Болезнь минимальных изменений

- ❑ Идиопатическая БМИ
- ❑ Вторичные МИ:
 - Лекарства
 - НПВС (часто сочетается с ОТИН)
 - Интерферон
 - Литий
 - Золото
 - Опухоли
 - Гемобластозы: лимфогранулематоз, не-ходжкинские лимфомы/лейкозы, хронический миелолейкоз
 - Солидные опухоли: легких, ЖКТ, поджелудочной железы, почек, мочевого пузыря, молочной железы, яичников, саркомы, тимома, меланома, ангиомиолипома
 - Аллергия
 - Полленоз
 - Укусы насекомых
 - Сывороточная болезнь
 - Системные заболевания
 - Волчаночная подоцитопатия
 - IgA-нефропатия
 - Инфекции
 - ВИЧ
 - Шистосомиаз
 - Филяриаз
 - Малярия



Фокальный сегментарный гломерулосклероз



Идиопатический (первичный) ФСГС – пусковой механизм не известен (фактор проницаемости)

Вторичные ФСГС:

1. Семейный

- ✓ Мутации α -actinin 4
- ✓ Мутации NPHS1 (нефритн)
- ✓ Мутации NPHS2 (подоцин)
- ✓ Мутации WT-
- ✓ Мутации TRPC6
- ✓ Мутации SCARB2 (LIMP2)
- ✓ Мутации INF2 (формин)
- ✓ Мутации CD2-ассоциированного белка
- ✓ Митохондриальные цитопатии

4. Адаптивный структурно-функциональный ответ, вероятно медируемый гипертрофией клубочков или гиперфилтрацией

- #### 4.1 Уменьшение массы почечной ткани
- ✓ Олигомеганефрония
 - ✓ Единственная почка (агенезия)
 - ✓ Дисплазия почечной ткани
 - ✓ Кортикальный некроз
 - ✓ Рефлюкс-нефропатия
 - ✓ Нефрэктомия
 - ✓ Хроническая трансплантационная нефропатия
 - ✓ Поздняя стадия любого заболевания почек со снижением массы действующих нефронов
- #### 4.2 Изначально нормальная масса почечной ткани
- ✓ Сахарный диабет
 - ✓ Гипертензия
 - ✓ Ожирение
 - ✓ Врожденные «синие» пороки сердца
 - ✓ Серповидно-клеточная анемия

2. Вирус-ассоциированный

- ✓ ВИЧ-ассоциированная нефропатия
- ✓ Парвовирус В19

5. Злокачественные новообразования

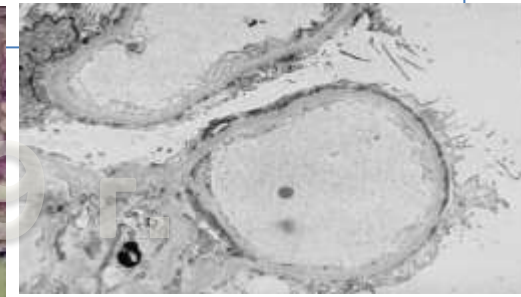
- ✓ Гемобластозы: лимфомы, истинная полицитемия, эссенциальный тромбоцитоз, первичный миелофиброз, миелодиспластический синдром, острый миелолейкоз
- ✓ Сolidные опухоли: почек, ЖКТ, легких, молочной железы, меланома, тимома, феохромоцитома

3. Лекарства

- ✓ Героиновая нефропатия
- ✓ Интерферон- α
- ✓ Литий
- ✓ Памидронат/алендронат
- ✓ Анаболические стероиды

6. Неспецифические ФСГС-подобные изменения, вызванные сморщиванием почек при гломерулярных заболеваниях

- ✓ Очаговый пролиферативный гломерулонефрит (IgA-нефропатия, волчаночный нефрит, малоиммунный очаговый некротизирующий и полулунный ГН)
- ✓ Наследственный нефрит (синдром Альпорта)
- ✓ Мембранозная гломерулопатия
- ✓ Тромботическая микроангиопатия
- ✓ Преэклампсия



Мембранозная нефропатия

Идиопатическая МН (~ 80%) – диагноз исключения

❑ Антитела к антигенам-мишеням подоцитов при ИМН:

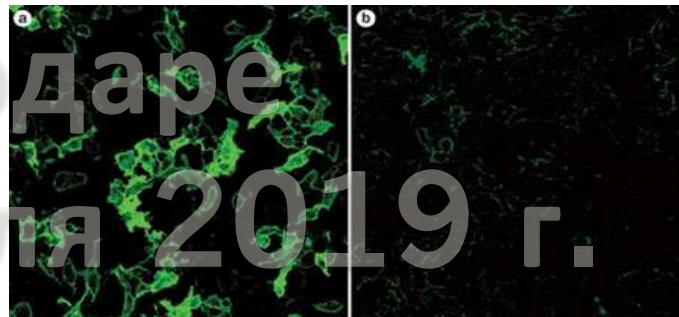
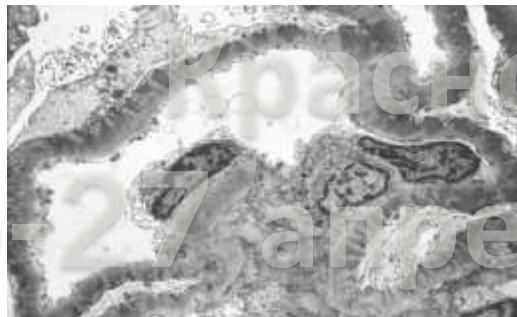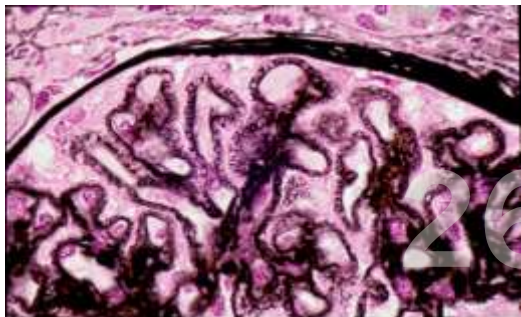
- 75% - антитела к mPLA2R (рецептор фосфолипазы A2 M-типа), открыт в 2009г.
- 5% - антитела к THSD7A (7A содержащий домен тромбоспондина I типа), открыт в 2014г.
- Другие антигены?

❑ Антитела к mPLA2R

- Не выявляются при ФСГС и ДН, исчезают на фоне иммуносупрессии, вновь появляются при рецидивах
- Наличие а/т к mPLAR - дифференциальная диагностика идиопатической и вторичной МН

❑ Антитела к THSD7A

- Дифференциальный диагноз ИМН и МН при опухолях с другими вторичными МН



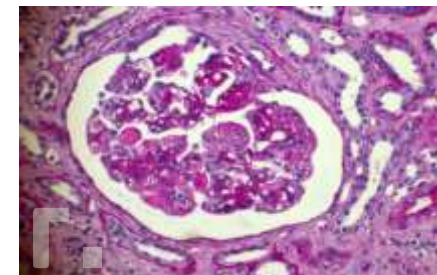
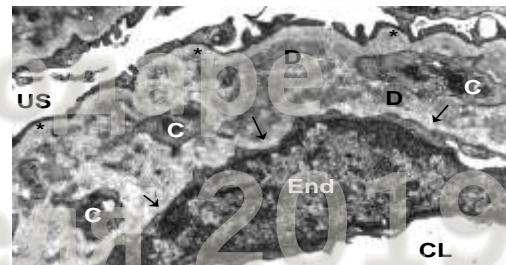
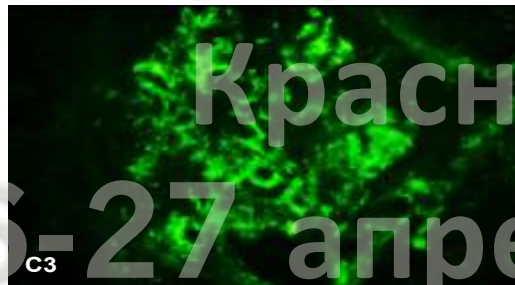
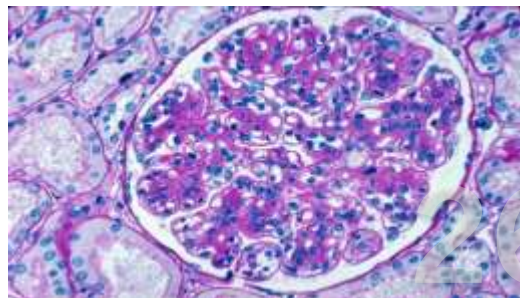
Вторичная МН



<p>Аутоиммунные</p> <p>Аутоиммунные заболевания Системная красная волчанка Ревматоидный артрит Смешанное заболевание соединительной ткани Дерматомиозит Анкилозирующий спондилит Системная склеродермия Миастения gravis Буллезный пемфигоид Аутоиммунный тиреоидит Синдром Шегрена Височный артериит Болезнь Крона Реакция трансплантат против хозяина</p>	<p>Инфекции</p> <p>Гепатит В Гепатит С Вирус иммунодефицита человека Малярия Шистосомиаз Филяриаз Сифилис Эндокардит (вызванный энетрококком) Эхококкоз Лепра</p>
<p>Карциномы</p> <p>Легких Пищевода Толстой кишки Молочной железы Желудка Почки Яичников Простаты Полости рта и гортани</p>	<p>Злокачественные новообразования</p> <p>Не карциномы</p> <p>Ходжкинская лимфома Не-ходжкинская лимфома Хронический лимфолейкоз Мезотелиома Меланома Опухоль Вильмса Аденома печени Ангиофолликулярная лимфома Шваннома Нейробластома Ганглионейрома надпочечников</p>
<p>Лекарства/токсины</p> <p>Золото Пеницилламин Буцилламин Ртутные препараты Каптоприл Пробеницид Триметадион Нестероидные противовоспалительные препараты Ингибиторы циклооксигеназы-2 Клопидогрель Литий Формальдегид Углеводородные соединения</p>	<p>Редкие</p> <p>Сахарный диабет (ассоциация ли причина?) Саркоидоз Серповидно-клеточная анемия Поликистоз Дефицит α1-антитрипсина Болезнь Вебера-Кристиана Первичный билиарный цирроз Системный мастоцитоз Синдром Гиен-Барре Уртикарный васкулит Гемолитико-уремический синдром Герпетиформный дерматит Миелодисплазия</p>

Мембранопротролиферативный гломерулонефрит

- **Современная классификация МПГН (базируется на данных ИФ)**
- **Ig (моноклональные, олигоклональные, поликлональные)±C3**
 - ✓ Иммунокомплексный механизм
 - Инфекции (Ig и C3)
 - Аутоиммунные заболевания (Ig и C3)
 - ✓ Моноклональные иммуноглобулины (Ig без C3)
 - Болезнь отложения моноклональных иммуноглобулинов
 - Другие моноклональные гаммапатии
- **Только C3**
 - ✓ C3-гломерулопатия
 - DDD: мутация фактора I или MCP ± парциальная липодистрофия ± «друзы» и дегенерация сетчатки
 - C3-гломерулонефрит: мутация фактора H или ингибирующие его антитела (парапротеины!)
- **Ни Ig ни C3 - тромботическая микроангиопатия**
- **Идиопатический МПГН – диагноз исключения:** дети, молодые взрослые, наличие поликлональных Ig+C3, и «все исключено»



Хронические инфекции

- Гепатит С (криоглобулинемический МПГН и МПГН без криоглобулинемии);
- Гепатит В
- Инфекционный эндокардит, катетерные и «шунт»-инфекции
- Шистосомиаз, филяриаз
- Малярия
- Микоплазмоз, гистоплазмоз, кокцидиомикоз
- Грибковые инфекции

Аутоиммунные заболевания

- СКВ (ВН IV класса)
- Саркоидоз
- ССЗ
- Артериит Такаясу

Злокачественные новообразования

- Легких
- Почек
- ЖКТ
- Молочной железы
- Простаты, мочевого пузыря
- Меланома
- Тимома
- Ангиосаркома
- Хронический миело/миеломоноцитарный лейкоз,

Моноклональные гаммапатии

- Болезнь отложения легких цепей, болезнь отложения тяжелых цепей
- Лимфомы/лимфоплазматомы с криоглобулинемическим/иммунотактоидным МПГН

Нарушения регуляции комплемента

- Болезнь плотных депозитов
- С3-гломерулонефрит

Хронические тромботические микроангиопатии и их последствия

- Антифосфолипидный синдром
- Гемолитико-уремический синдром
- Тромботическая тромбоцитопеническая пурпура
- Другие ТМА

Заболевания, ассоциированные с гистологической картиной МПГН

- Хронические инфекции (особенно гепатит С)
- Аутоиммунные заболевания (особенно ВН)
- Моноклональные гаммапатии (особенно, болезнь отложения легких цепей и моноклональных IgG)
- Нарушения регуляции комплемента (особенно дефицит фактора Н)
- Хронические тромботические микроангиопатии и их последствия

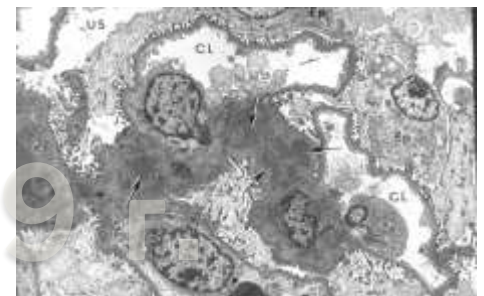
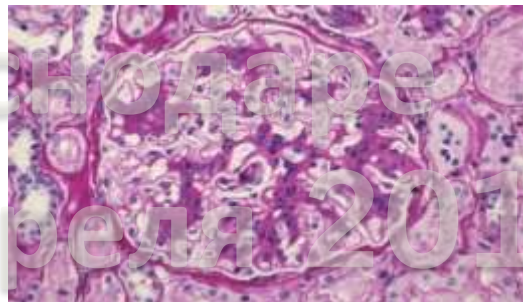8.1: Оценка МПГН

8.1.1: Обследовать пациентов с гистологической (светооптической) картиной МПГН для выявления основного заболевания прежде чем решать вопрос о применении специфической терапии (нет степени)



Мезангиопролиферативный гломерулонефрит

- IgA-нефропатия
- Волчаночный нефрит (класс II)
- Постинфекционный ГН
- МезПГН при шистосомиазе, филяриазе
- МезПГН при ВИЧ
- С3-гломерулонефрит
- С1q-нефропатия
- МезПГН при дерматомиозите/полимиозите
- МезПГН при острой ревматической лихорадке, артериите Такаясу, рецидивирующем полихондрите
- МезПГН при болезни отложения легких цепей
- МезПГН при миелопролиферативных заболеваниях: миелофиброзе, истинной полицитемии, эссенциальном тромбоцитозе, миелодиспластическом синдроме, хроническом миелолейкозе
- Идиопатический МезПГН (?)



Доклад Захаровой Е.В.

IgA-нефропатия:

первичная IgA-нефропатия:

идиопатическая (болезнь Берже)

IgA-васкулит

вторичная IgA-нефропатия

цирроз печени

целиакия

ВИЧ

вирусный гепатит С и В

герпетиформный дерматит

болезнь Крона, НЯК

анкилозирующий спондилоартрит, псориатический артрит, синдром Рейтера и др. серонегативные артриты

мелкоклеточные карциномы, опухоли легких, верхних дыхательных путей, полости рта и носоглотки, почек, ЖКТ

диссеминированный туберкулез

облитерирующий бронхиолит

лимфопролиферативные заболевания (лимфогранулематоз, Т-клеточные лимфомы, грибовидный микоз)

миелолиферативные заболевания (истинная полицитемия, миелодиспластический синдром, хронический миелолейкоз)

Краснодаре

26-27 апреля 2019 г.

Очаговый пролиферативный и диффузный пролиферативный гломерулонефрит

□ Инфекции

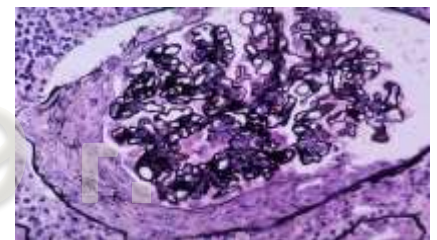
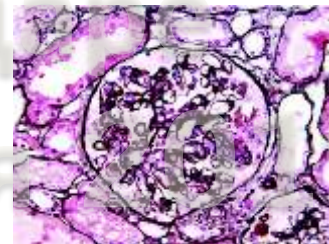
- Острый постстрептококковый ГН
- Постинфекционный ГН при инфекционном эндокардите, «шунт»-инфекции, ВИЧ, вирусном гепатите С, шистосомиазе, малярии

□ Системные заболевания

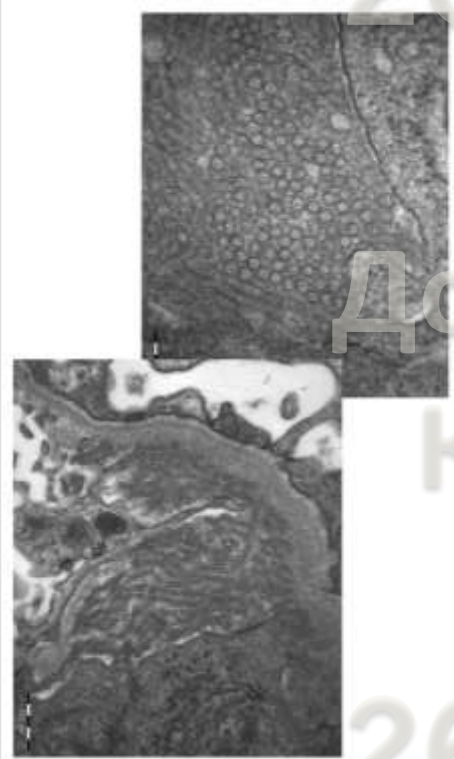
- СКВ (волчаночный нефрит класс III и IV)
- Пурпура Генох-Шенляйна

□ Лимфопролиферативные заболевания

- Болезнь отложения легких/тяжелых цепей
- Проллиферативный гломерулонефрит с моноклональными депозитами IgG/IgA (болезнь Nasr)



Фибриллярный и иммунотактоидный гломерулонефрит

Световая микроскопия	Электронная микроскопия	Иммуноглобулины	Ассоциированные заболевания
<p>Атипичная мембранозная нефропатия Атипичный МПГН Диффузный пролиферативный ГН</p> 	Фибриллярный ГН	Поликлональные IgG	<p>Аутоиммунные заболевания:</p> <ul style="list-style-type: none"> • СКВ • болезнь Крона • болезнь Грейвса, идиопатическая тромбоцитопеническая пурпура • первичный билиарный цирроз • болезнь Бехтерева • синдром Шегрена • васкулиты <p>Злокачественные новообразования:</p> <ul style="list-style-type: none"> • рак щитовидной железы • гепатоцеллюлярная карцинома • рак молочной железы • рак толстой кишки • рак почки • меланома • множественная миелома • лимфопролиферативные заболевания <p>Гепатит С</p> <p>Другие</p>
	Иммунотактоидный ГН	Моноклональные IgG	<p>Лимфопролиферативные заболевания:</p> <ul style="list-style-type: none"> • хронический лимфолейкоз • лимфома • моноклональная гаммапатия <p>Другие:</p> <ul style="list-style-type: none"> • СКВ • аутоиммунные/васкулиты • ВИЧ • гепатит С

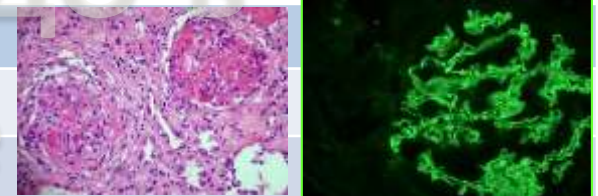
Экстракапиллярный гломерулонефрит

БЫСТРОПРОГРЕССИРУЮЩИЙ (ЭКСТРАКАПИЛЛЯРНЫЙ, ПОЛУЛУННЫЙ) ГН:

Антительный (анти-ГБМ) нефрит:

синдром Гудпасчера

анти-ГБМ-нефрит



Иммунокомплексный экстракапиллярный ГН:

системная красная волчанка (ВН III и IV класс)

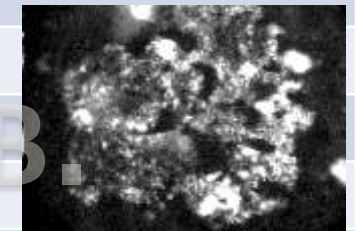
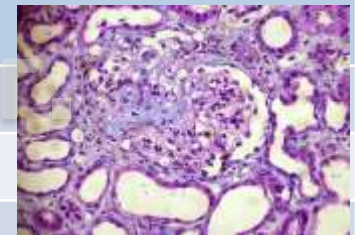
криоглобулинемический нефрит (гепатит С, лимфомы, лимфоплазмацитомы)

васкулит при ревматоидном артрите (может быть ANCA-позитивным)

нефрит при инфекционном эндокардите

IgA-нефропатия (пурпура Генох-Шенляйна)

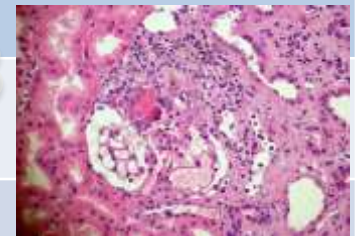
фибрилярный ГН



Малоиммунный экстракапиллярный и очаговый некротизирующий ГН:

системные ANCA-ассоциированные васкулиты

ограниченно-почечный ANCA-васкулит

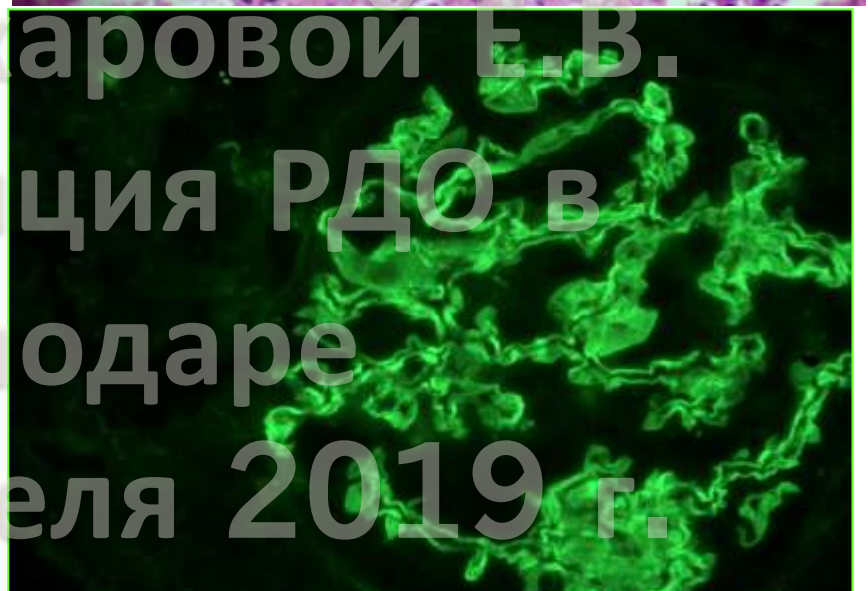
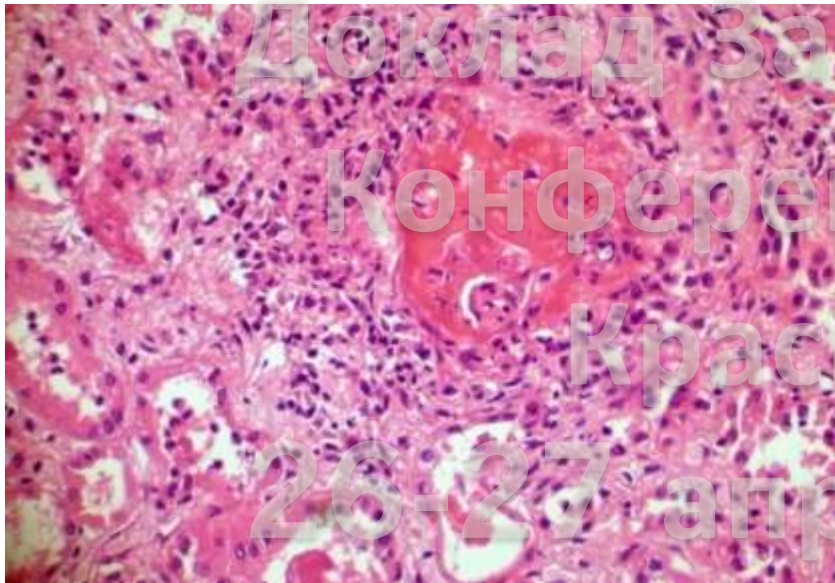
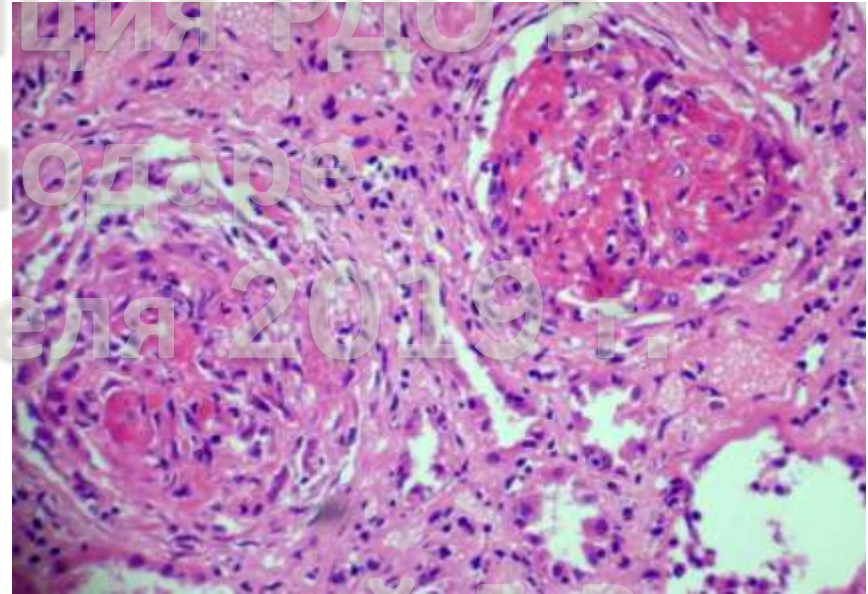
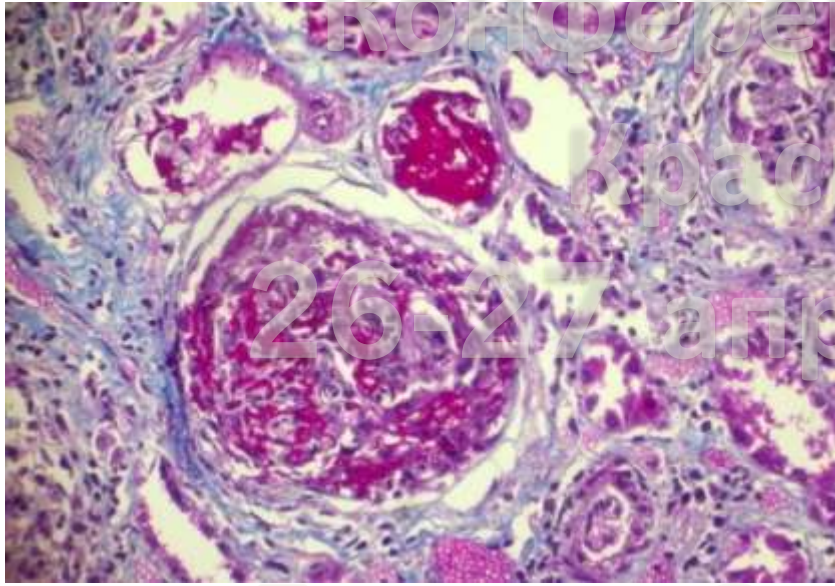


ANCA-негативный малоиммунный экстракапиллярный ГН

Экстракапиллярный ГН с перекрестным синдромом:

анти-ГБМ/ANCA

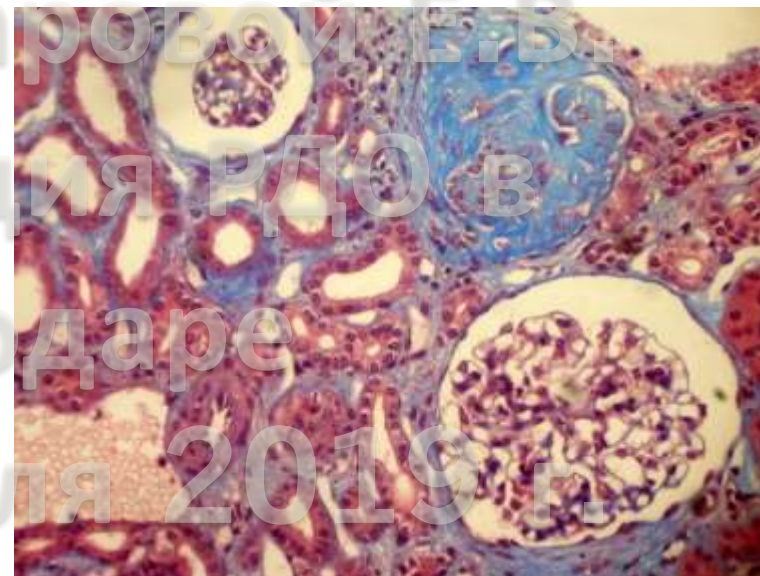
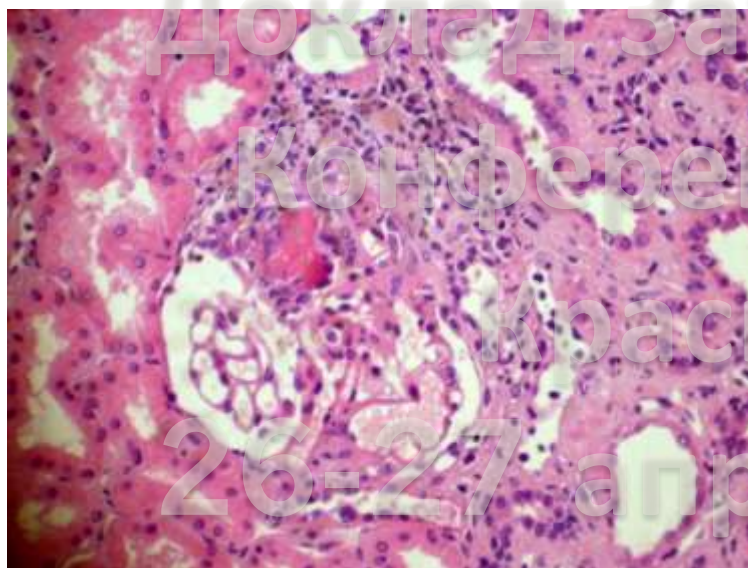
26-27 апреля 2019 г.



СИСТЕМНЫЕ ВАСКУЛИТЫ

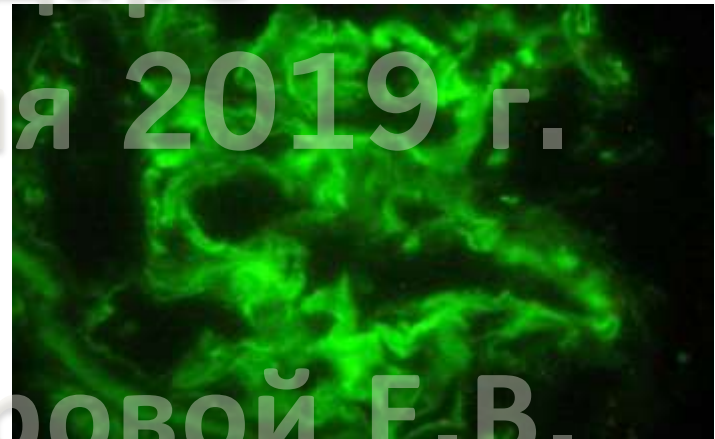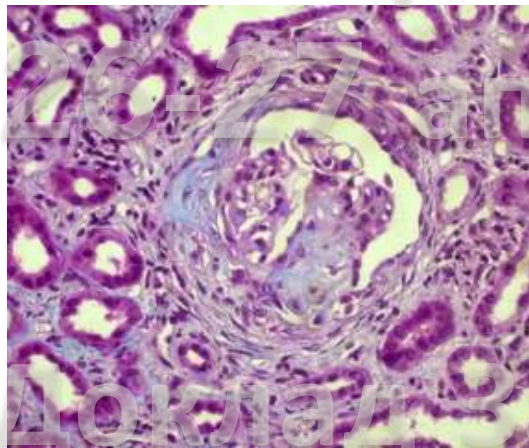
АНЦА-ассоциированные васкулиты	
Полиангиит с гранулематозом/гранулематоз Вегенера	
	малоиммунный очаговый и сегментарный некротизирующий ГН
	малоиммунный полулунный (экстракапиллярный) ГН
микроскопический полиангиит	
	малоиммунный очаговый и сегментарный некротизирующий ГН
	малоиммунный полулунный (экстракапиллярный) ГН
Эозинофильный полиангиит с гранулематозом/синдром Чарга-Стросс	
	малоиммунный очаговый и сегментарный некротизирующий ГН
	малоиммунный полулунный (экстракапиллярный) ГН

Классификация 2011г	Фокальный > 50% нормальных клубочков	Полулунный > 50% клеточных полудуний	Смешанный	Склерозирующий > 50% склерозированных клубочков
------------------------	---	---	-----------	--



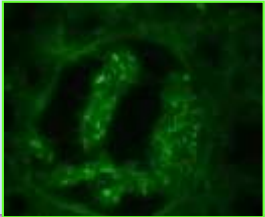

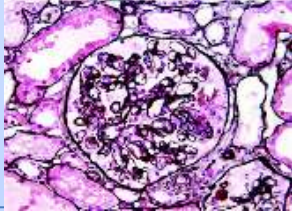


Редкие варианты ЭКГН

- ❑ Лимфопролиферативные заболевания
 - болезнь отложения легких/тяжелых цепей
 - анти-ГБМ нефрит (моноклональные IgG и IgA)



- ❑ Миелопролиферативные заболевания
 - истинная полицитемия
 - хронический миелолейкоз
 - миелодиспластический синдром
- ❑ Болезнь Такаясу

Волчаночный нефрит

Класс	Описание	Морфологический профиль
I	Минимальный мезангиальный (нормальные клубочки при световой микроскопии, мезангиальные депозиты при иммунофлуоресценции)	
II	Мезангиальный пролиферативный (расширение и/или гиперклеточность мезангия+мезангиальные депозиты)	
III	Очаговый (< 50% клубочков) пролиферативный, активный (A) и/или хронический (C) (сегментарная эндокапиллярная пролиферация, субэндотелиальные депозиты, возможны участки некроза и полулуния)	
IV	Диффузный (> 50% клубочков) пролиферативный с сегментарными (S) или глобальными (G) изменениями, A, A/C, C (эндокапиллярная пролиферация, субэндотелиальные депозиты, проволоочные петли, кариорексис, некрозы, полулуния)	
V	Мембранозный (субэпителиальные депозиты)+/- изменения III или IV класса	
V	Склерозирующий (> 90% клубочков)	
	Волчаночная подоцитопатия	

СИСТЕМНЫЕ ВАСКУЛИТЫ

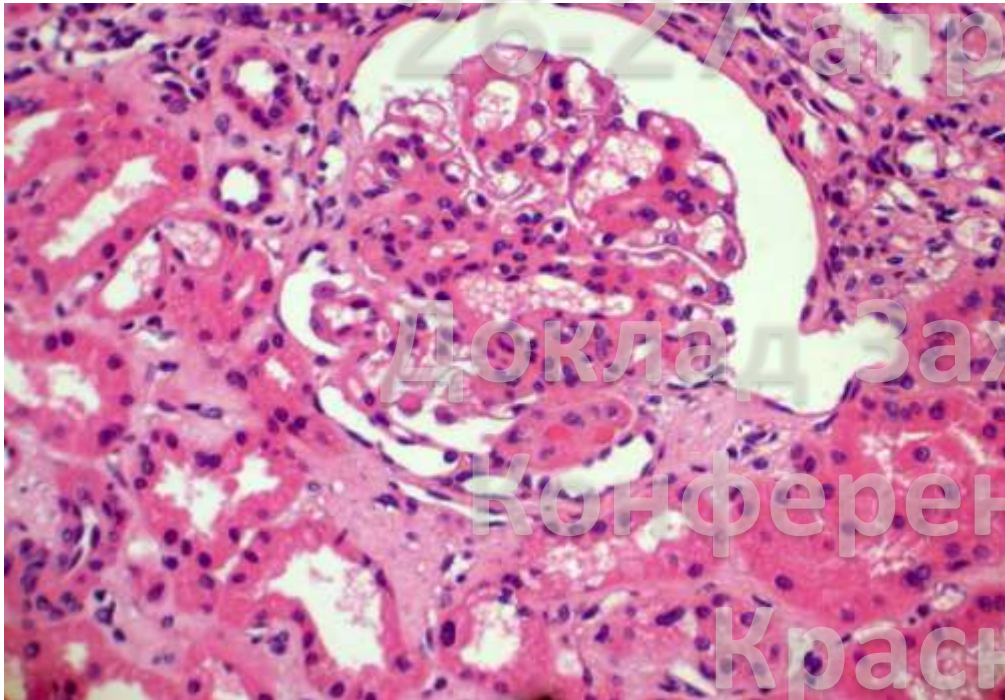
Геморрагический васкулит/пурпура Генох-Шенляйна

МезПГН (IgA-нефропатия)

Диффузный пролиферативный иммунокомплексный (IgA) ГН

Иммунокомплексный (IgA) полунунный (экстракапиллярный) ГН

иммунокомплексный (IgA) ГН с исходом в ФСГС



Доклад Захаровой Е.В.

Конференция РДО в

Краснодаре

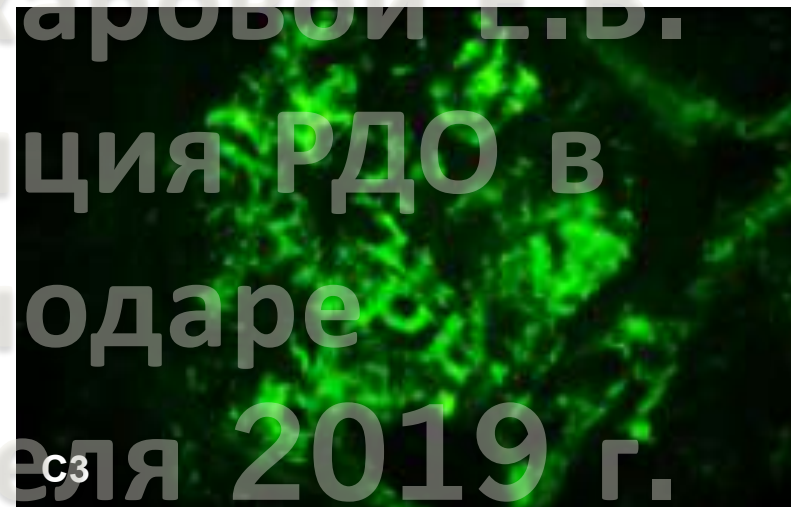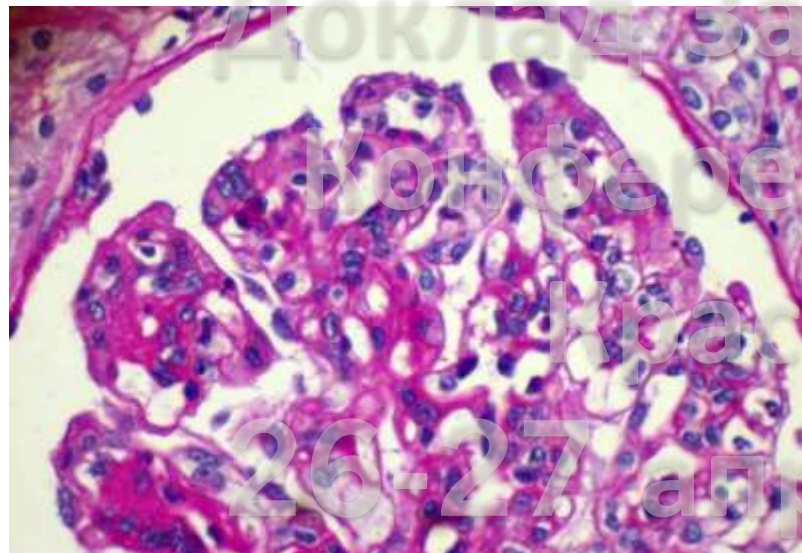
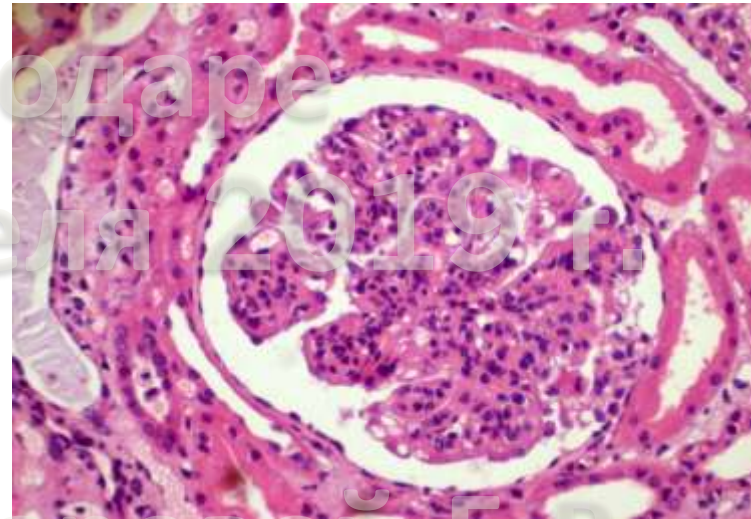
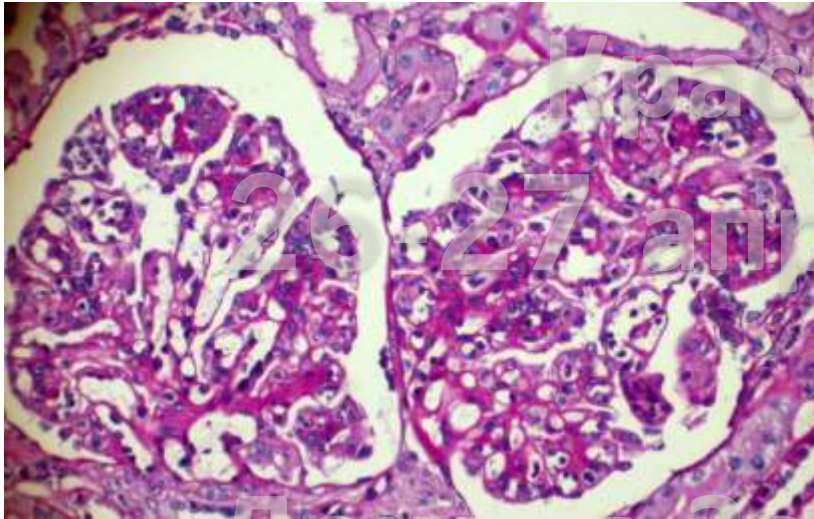
26-27 апреля 2019 г.

СИСТЕМНЫЕ ВАСКУЛИТЫ

Криоглобулинемический васкулит, чаще всего ассоциирован с HCV-инфекцией и ЛПЗ

Криоглобулинемический ГН (МПГН с депозитами IgM и C-3)

Иммунокомплексный полулунный (экстракапиллярный) ГН с депозитами IgM и C-3

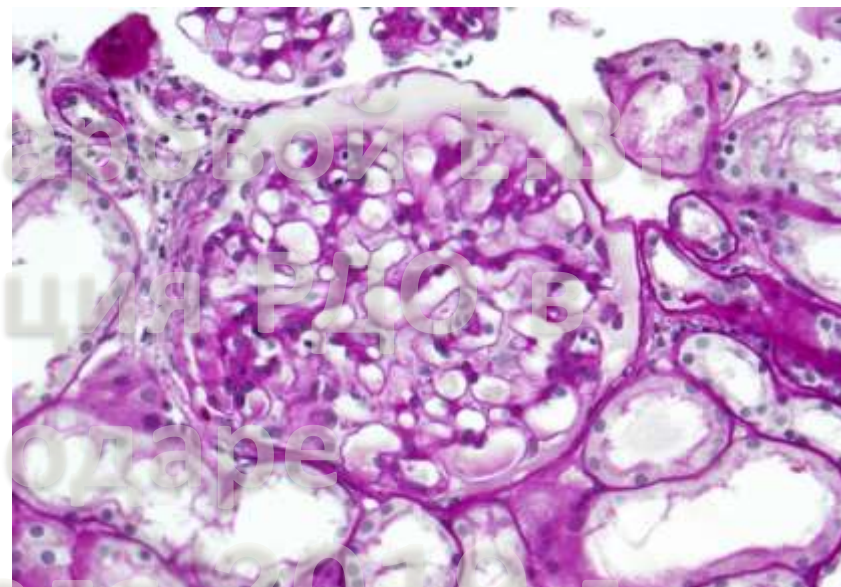
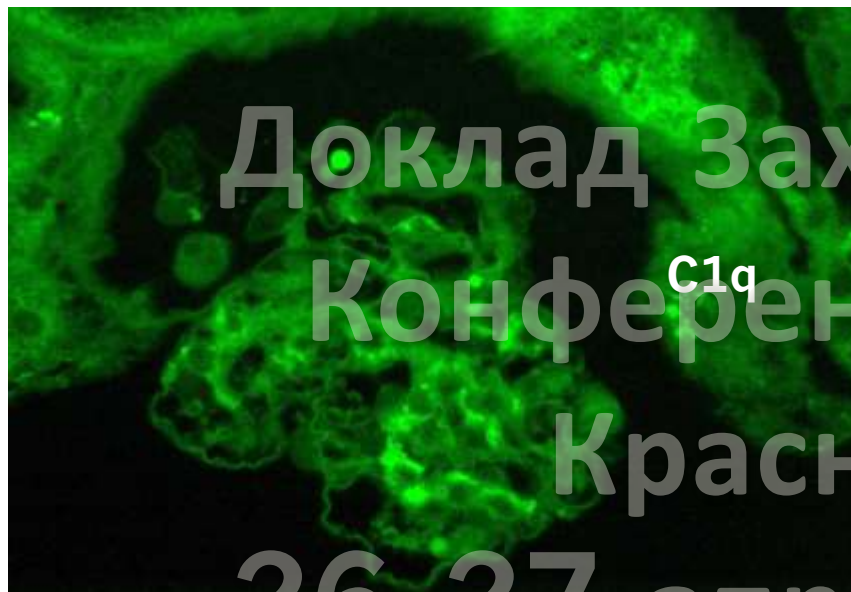

Доклад Захаровой Е.В.

СИСТЕМНЫЕ ВАСКУЛИТЫ

Гипокомплементемический уртикарный васкулит/анти-C1q-васкулит

	Мезангиопролиферативный ГН
	Мембранопролиферативный ГН
	Мембранозная нефропатия
	Болезнь минимальных изменений
	Экстракапиллярный ГН



Доклад Захаровой Е.В.

Конференция РДО в

Краснодаре

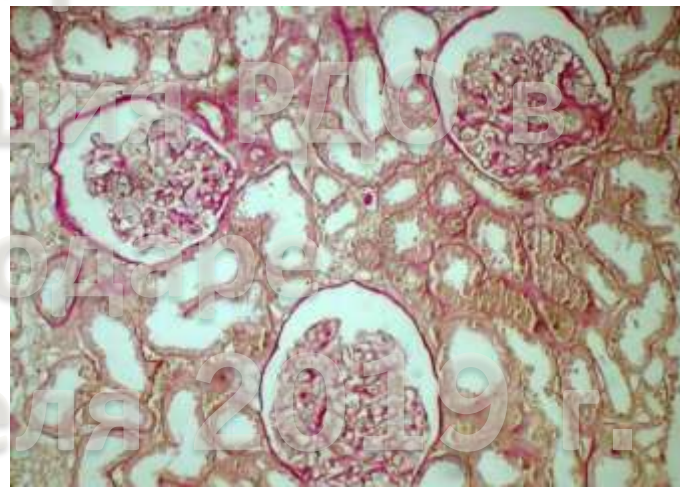
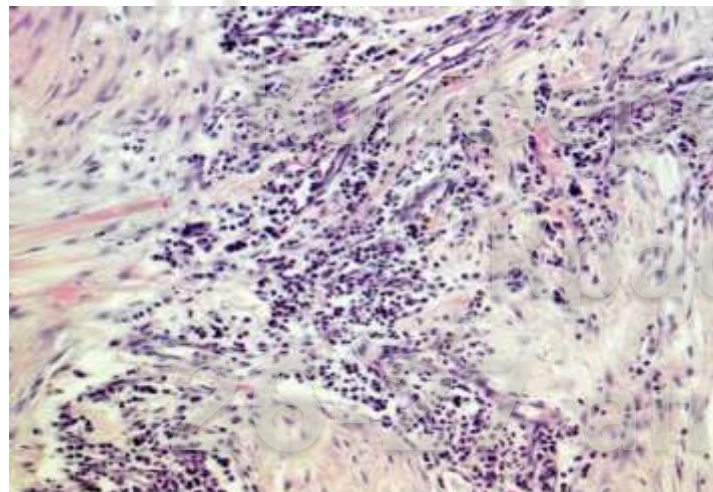
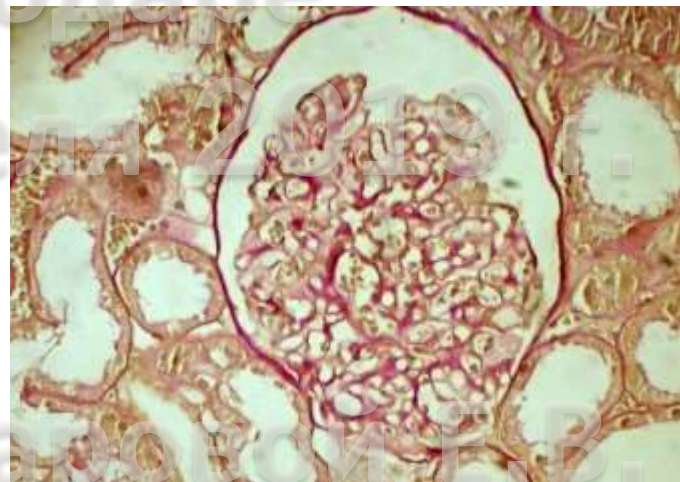
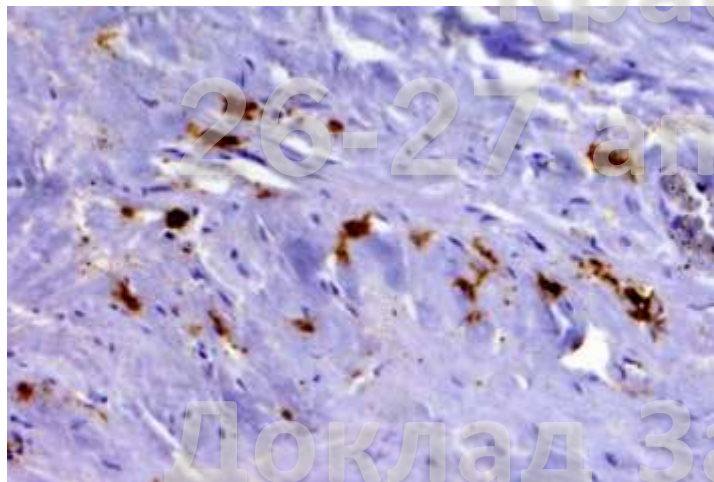
26-27 апреля 2019 г.

ДРУГИЕ РЕВМАТИЧЕСКИЕ И АУТОИММУННЫЕ ЗАБОЛЕВАНИЯ:

IgG4-ассоциированная болезнь

Мембранозная нефропатия

Интерстициальный нефрит



Ревматоидный артрит

Поражения почек, ассоциированные с РА

Вторичная МН

МезПГН (IgA- или IgM-нефропатия)

Диффузный пролиферативный ГН

ЭКГН (некротизирующий и полулунный): ревматоидный васкулит, может быть ANCA-позитивным

AA-амилоидоз

Лекарственные повреждения почек при РА

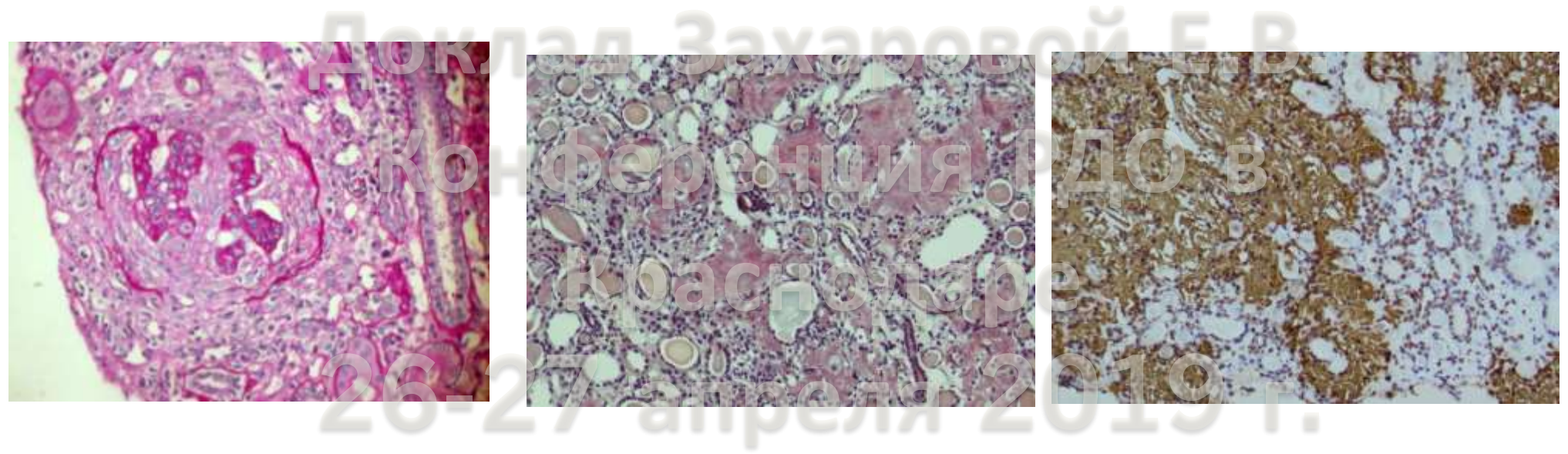
Золото: МН, БМИ

Пеницилламин: МН, полулунный ГН, БМИ

НПВС: БМИ, ОТИН+БМИ

Циклоспорин: ФСГС (?)

Ваминдронат: ФСГС



ДРУГИЕ РЕВМАТИЧЕСКИЕ И АУТОИММУННЫЕ ЗАБОЛЕВАНИЯ:

Саркоидоз

гломерулонефриты (МН, МПГН)

АА-амилоидоз

Дерматомиозит/полимиозит

МезПГН с депозитами IgM

вторичный МПГН

Острая ревматическая лихорадка

МезПГН

Анкилозирующий спондилит и синдром Рейтера

МезПГН (IgA-нефропатия)

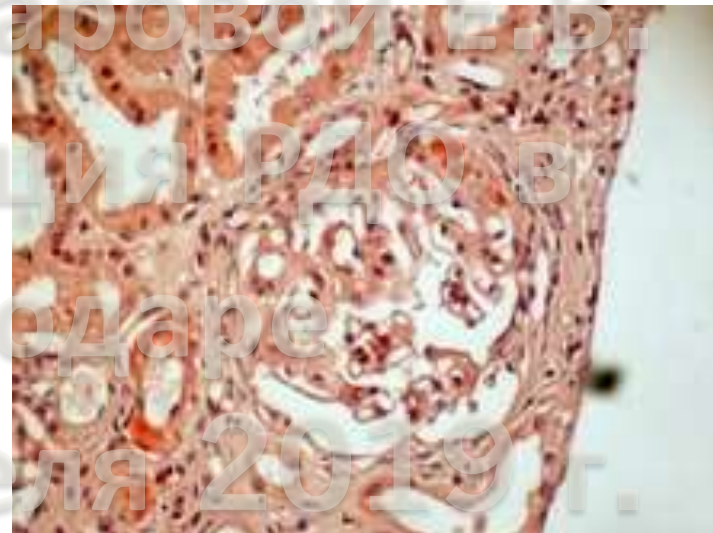
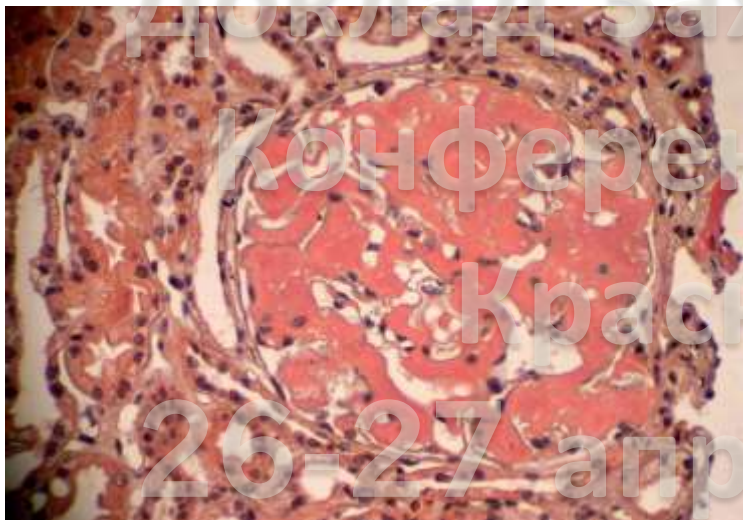
АА-амилоидоз

Болезнь Крона, НЯК

Вторичная МН

МезПГН (IgA-нефропатия)

АА-амилоидоз



Гломерулопатии, ассоциированные с не-гематологическими опухолями

Рак легкого	Мембранозная нефропатия, минимальные изменения, мембранопролиферативный ГН, IgA-нефропатия, фокальный сегментарный гломерулосклероз, полулунный ГН, тромботическая микроангиопатия
Почечно-клеточная карцинома	AA амилоидоз, полулунный ГН, IgA-нефропатия, минимальные изменения, фокальный сегментарный гломерулосклероз, мембранопролиферативный ГН
Рак желудка	Мембранозная нефропатия, мембранопролиферативный ГН, полулунный ГН, тромботическая микроангиопатия
Рак толстой кишки	Мембранозная нефропатия, минимальные изменения, полулунный ГН
Рак простаты	Мембранозная нефропатия, IgA-нефропатия, полулунный ГН
Рак мочевого пузыря	Минимальные изменения, мембранопролиферативный ГН, полулунный ГН
Рак поджелудочной железы	Мембранозная нефропатия, минимальные изменения, IgA-нефропатия
Рак молочной железы	Мембранозная нефропатия, мембранопролиферативный ГН, IgA-нефропатия, фокальный сегментарный гломерулосклероз, полулунный ГН, тромботическая микроангиопатия
Рак пищевода	Мембранопролиферативный ГН, фокальный сегментарный гломерулосклероз
Стромальный рак ЖКТ	AA амилоидоз
Саркома селезенки	AA амилоидоз
Рак области головы и шеи	Мембранозная нефропатия, IgA-нефропатия,
Опухоль Вильмса	Мембранозная нефропатия, мембранопролиферативный ГН
Тератома	Мембранозная нефропатия
Рак яичника	Мембранозная нефропатия, минимальные изменения, полулунный ГН

Гломерулопатии, ассоциированные с не-гематологическими опухолями

Рак шейки матки	Мембранозная нефропатия
Рак эндометрия	Мембранозная нефропатия
Рак языка cancer	IgA-nephropathy
Мезотелиома	Минимальные изменения
Меланома	Мембранозная нефропатия, мембранопролиферативный ГН, фокальный сегментарный гломерулосклероз
Рак кожи (базалиома, сквамозный)	Мембранозная нефропатия
Феохромоцитома	Мембранозная нефропатия
Тимома	Минимальные изменения, мембранопролиферативный ГН, фокальный сегментарный гломерулосклероз, полулунный ГН
Рак слюнной железы	Мембранозная нефропатия
Рак яичка	Мембранозная нефропатия
Злокачественные опухоли мозга	Мембранозная нефропатия
Шваннома	Мембранозная нефропатия
Саркома	Минимальные изменения
Ангиоскркома	Мембранопролиферативный ГН
Рак щитовидной железы	Полулунный ГН
Саркома Капоши	Полулунный ГН

Доклад Захаровой Е.В.

Гломерулопатии при миелопролиферативных заболеваниях

Цитокины и поликлональные Ig	Фокальный сегментарный гломерулосклероз	Истинная полицитемия, эссенциальная тромбоцитемия, первичный миелофиброз, острый миелолейкоз
	Мезангиопролиферативный ГН	Истинная полицитемия, эссенциальная тромбоцитемия, первичный миелофиброз, острый миелолейкоз
	Мембранозная нефропатия	Первичный миелофиброз, хронический миеломоноцитарный лейкоз, острый миелолейкоз
	IgA-нефропатия	Истинная полицитемия, хронический миелолейкоз
	Быстропрогрессирующий ГН	Истинная полицитемия, хронический миелолейкоз
	Мембранопролиферативный ГН	Хронический миелолейкоз
	Минимальные изменения	Хронический миелолейкоз
	МПЗ-ассоциированная гломерулопатия	Первичный миелофиброз, истинная полицитемия, эссенциальная тромбоцитемия, хронический миелолейкоз
<i>(мезангиальный склероз/гиперклеточность, сегментарный склероз, хроническая ТМА, интракапиллярная инфильтрация гемопоэтическими клетками)</i>		

26-27 апреля 2019 г.

Доклад Захаровой Е.В.

ГЛОМЕРУЛЯРНЫЕ ПОРАЖЕНИЯ ПРИ ЛИМФОПРОЛИФЕРАТИВНЫХ ЗАБОЛЕВАНИЯХ

Без депозиции парапротеинов

паранеопластические гломерулонефриты (МН, БМИ, ФСГС, МПГН, БПГН)

радиационный нефрит

лекарственные нефропатии (БМИ, МН)

Обусловленные парапротеинемией

с организованными депозитами парапротеинов

иммуноглобулиновый амилоидоз (AL/АН)

иммунотактоидный гломерулонефрит (GOMMID)

криоглобулинемический гломерулонефрит (при лимфомах и макроглобулинемии Вальденстера)

с не организованными депозитами парапротеинов

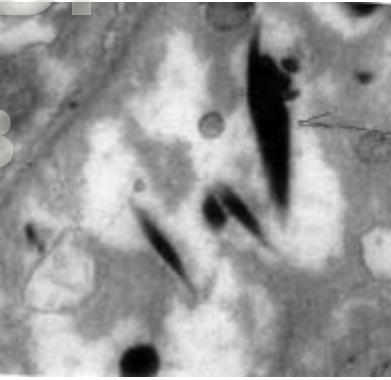
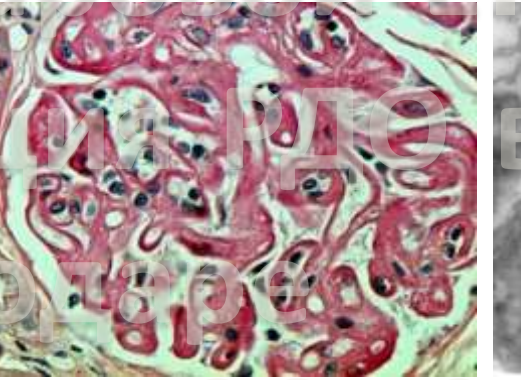
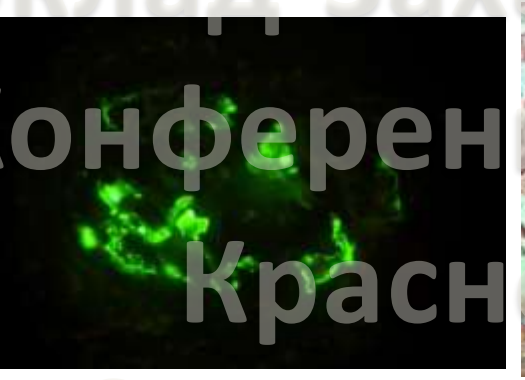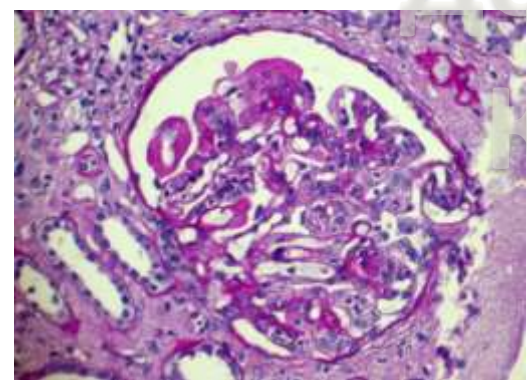
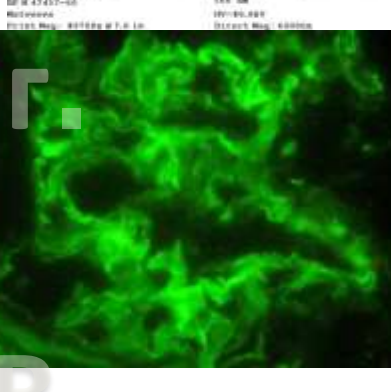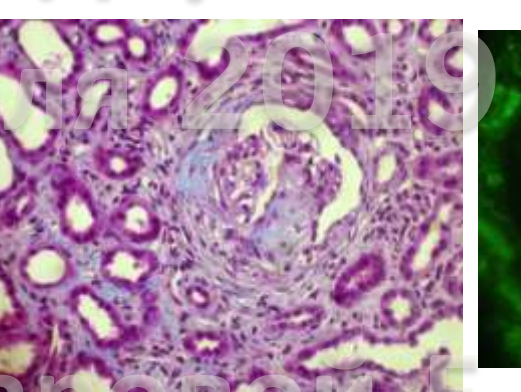
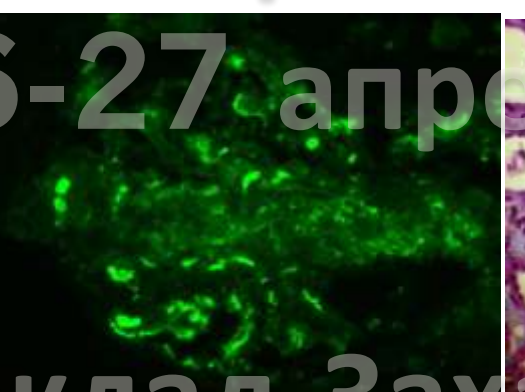
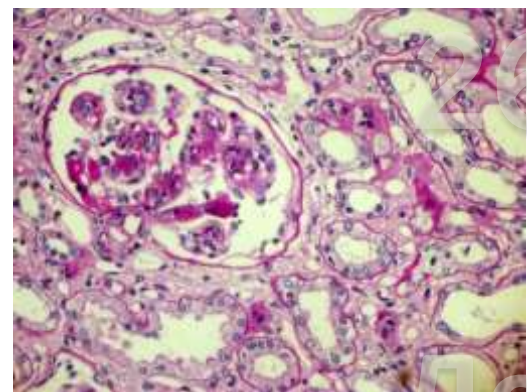
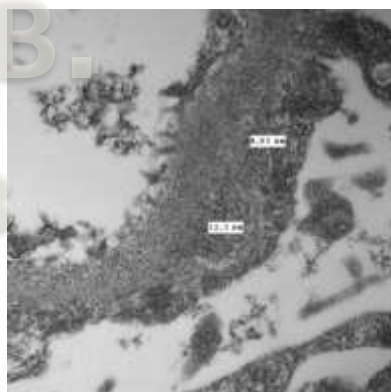
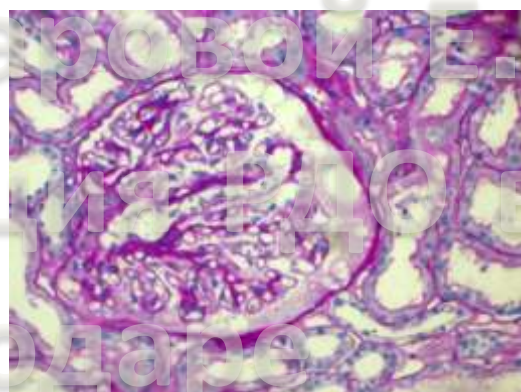
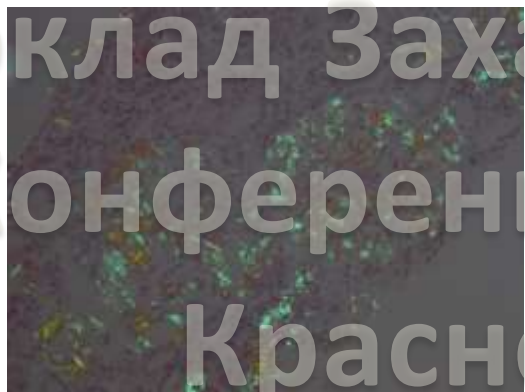
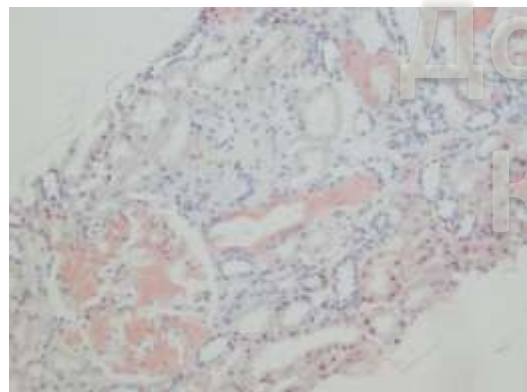
болезнь отложения легких/тяжелых цепей (LCDD, HCDD, LCDD/HCDD)

пролиферативный гломерулонефрит с моноклональными депозитами IgG/IgA (PGNMID, болезнь Nasr)

гломерулонефрит с моноклональными интракапиллярными депозитами IgM (при макроглобулинемии Вальденстрема)

анти-ГБМ болезнь, индуцированная парапротеинами

С3-гломерулонефрит, индуцированный парапротеинами



Доклад Захаровой Е. В.
Конференция РДО в
Краснодаре

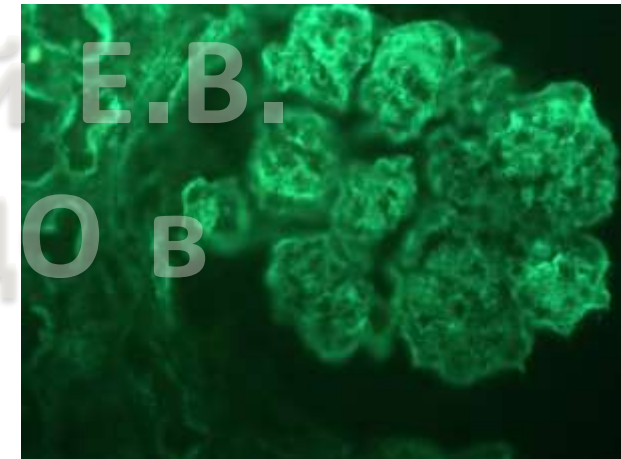
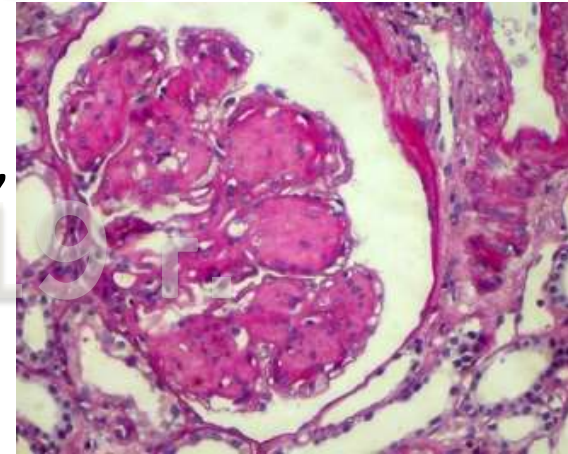
26-27 апреля 2019 г.

Доклад Захаровой Е. В.
Конференция РДО в
Краснодаре
26-27 апреля 2019 г.

Доклад Захаровой Е.В. Конференция РДО в

Нодулярная гломеруллопатия

- ❑ Болезни отложения моноклональных иммуноглобулинов (множественная миелома, макроглобулинемия Вальденстера, В-клеточные лимфомы, моноклональная гаммапатия почечного значения)
 - Болезнь отложения легких цепей
 - Болезнь отложения тяжелых цепей
 - Болезнь отложения легких и тяжелых цепей
- ❑ Сахарный диабет
- ❑ Идиопатическая



Краснодаре
26-27 апреля 2019 г.

Гломерулонефриты, ассоциированные с инфекциями

Постстрептококковый ГН

- Острый ГН
- МПГН

«Шунт»-нефрит

- МПГН

ГН, ассоциированные с сифилисом, лепрой

- МН
- МПГН

ГН, ассоциированные с инфекционным эндокардитом

- Очаговый пролиферативный ГН
- Диффузный пролиферативный ГН
- Диффузный пролиферативный ГН с полулуниями

ГН, ассоциированные с HCV-инфекцией

- МПГН (криоглобулинемический)
- МПГН без криоглобулинемии
- МН
- ФСГС
- IgA-нефропатия
- Очаговый пролиферативный (постинфекционный)

ГН, ассоциированные с HBV-инфекцией

- МН
- МПГН
- ФСГС
- IgA-нефропатия

ГН, ассоциированные с ВИЧ

- ВИЧ-ассоциированная нефропатия (коллабирующий ФСГС)
- Иммунокомплексный ГН (волчаночно-подобный и МезПГН-подобный)
- БМИ/ФСГС
- IgA-нефропатия
- Очаговый пролиферативный (постинфекционный ГН)

ГН, ассоциированные с малярией

- Пролиферативный ГН
- БМИ
- МПГН

ГН, ассоциированные с шистосомозом

- БМИ
- ФСГС
- МПГН
- МезПГН
- Очаговый пролиферативный ГН
- Диффузный пролиферативный ГН

ГН, ассоциированные с филяриозом

- МезПГН
- МПГН
- БМИ
- Коллабирующий ФСГС

Лекарственные гломерулонефриты

БМИ	Литий, золото, интерферон, НПВС	Ингибиторы иммунных контрольных точек (ICPI) Ингибиторы ангиогенеза - сосудистого эндотелиального фактора роста (VEGF), Ингибиторы рецепторов сосудистого эндотелиального фактора роста (EGFR) и тирозинкиназы
ФСГС	Героин, интерферон- α , литий, памидронат/алендронат, анаболические стероиды	Ингибиторы иммунных контрольных точек (ICPI)
МН	Золото, пеницилламин, каптоприл, буцилламин, ртутные препараты, каптоприл, пробеницид, триметадион, НПВС, ингибиторы ЦОГ-2, клопидогрель, литий, формальдегид, углеводородные соединения	Ингибиторы иммунных контрольных точек (ICPI) Ингибиторы ангиогенеза - сосудистого эндотелиального фактора роста (VEGF),
Волчаночно-подобный нефрит	Гидралазин, хинидин	Ингибиторы иммунных контрольных точек (ICPI)
Малоиммунный ЭКГН		Ингибиторы рецепторов сосудистого эндотелиального фактора роста (EGFR) и тирозинкиназы

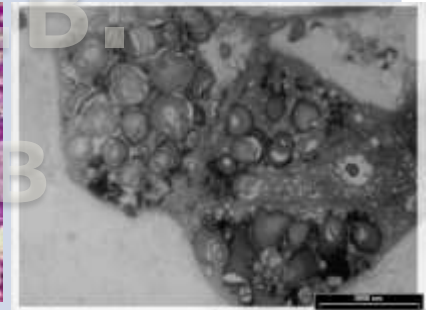
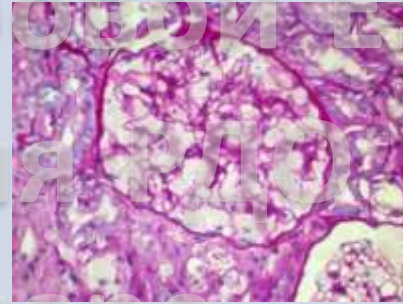
Наследственные и семейные нефропатии

- Синдром Альпорта: протеинурия, эритроцитурия. Диагноз при отсутствии семейного анамнеза – ЭМ. Возможно формирование НС вследствие развития вторичного ФСГС
- Болезнь тонких базальных мембран (доброкачественная семейная гематурия)
- Врожденный НС «финского типа» и другие врожденные НС: проявляются у детей, генетическое обследование на мутации генов нефрина и подоцина - NPHS1 NPHS2, (иногда у подростков и молодых взрослых – мутации не идентифицированы)
- Синдромы Денис-Драш, Фрайзер, Нейл-Пателла, Пирсон, Шимке и др. (мутации генов WT, Lmx1b и др.) – нефротический синдром
- Вторичный ФСГС при аплазии/гипоплазии и различных дисплазиях со снижением массы действующей паренхимы

Наследственные болезни накопления с поражением клубочков

Болезнь Фабри (клубочки + канальцы и сосуды)

Гликофинголипиды
глоботриаозилцерамид)



Синдром Гурлер/мукополисахаридоз типа I H

Мукополисахариды (гликозаминогликаны)

I-клеточная болезнь/муколипидоз типа II

Мукополисахариды (гликозаминогликаны) и сфинголипиды

Болезнь Гоше

Гликолипиды (глюкоцереброзид)

Нефросиалидоз

Олигосахариды

Липопротеиновая гломерулопатия

Аполиipoprotein A, B и E

Дефицит лектин-холестерол ацилтрансферазы

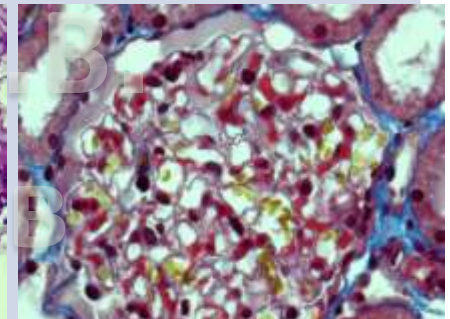
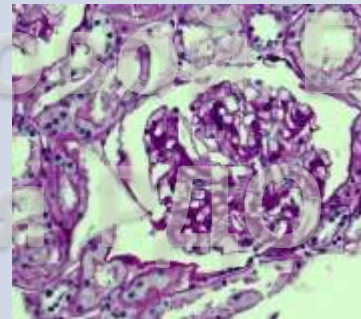
ЛПНП

Коллаген III гломерулопатия

Коллаген III

Фибронектиновая гломерулопатия

Фибронектин



Нефропатический цистиноз (чаще канальцы + клубочки)

Цистин

Болезнь Гирке/болезнь накопления гликогена (клубочки + канальцы)

Гликоген

Болезнь Рефсума

Фитановая кислота

Морфологические варианты ГН и клинические ассоциации

<p>Минимальные изменения</p>	<ul style="list-style-type: none"> • БМИ • Вторичные МИ лекарства солидные опухоли гемобласты аллергия • Дефекты коллагена БТБМ синдром Альпорта 	<p>Мембранопролиферативный гломерулонефрит</p>	<ul style="list-style-type: none"> • Иммунокомплексный МПГН системные заболевания инфекции • Парапρωтеиновый МПГН гемобласты моноклональная гаммапатия почечного значения • С3-МПГН • С1q-МПГН • ТМА • Идиопатический МПГН ?
<p>Фокальный сегментарный гломерулосклероз</p>	<ul style="list-style-type: none"> • Идиопатический ФСГС • Генетический ФСГС • Вторичный ФСГС ВИЧ героин любые нефропатии 	<p>Очаговый пролиферативный и диффузный пролиферативный гломерулонефрит</p>	<ul style="list-style-type: none"> • Иммунокомплексный ОПГН/ДПГН системные заболевания инфекции • Парапρωтеиновый ОПГН/ДПГН гемобласты МГПЗ • С3-ОПГН/ДПГН
<p>Фокальный и глобальный гломерулосклероз</p>	<ul style="list-style-type: none"> • Вторичный любые нефропатии 		
<p>Мембранозная нефропатия</p>	<ul style="list-style-type: none"> • Идиопатическая МН • Вторичная МН системные заболевания инфекции лекарства солидные опухоли гемобласты 	<p>Экстракапиллярный (полулунный)/очаговый некротизирующий гломерулонефрит</p>	<ul style="list-style-type: none"> • Антительный ЭКГН болезнь Гудпасчера парапρωтеиновый • Иммунокомплексный ЭКГН системные заболевания инфекции • Малоиммунный ЭКГН АНЦА-ассоциированный АНЦА-негативный • ЭКГН с двойной серопозитивностью
<p>Мезангиопролиферативный гломерулонефрит</p>	<ul style="list-style-type: none"> • Идиопатическая IgA-нефропатия ? • IgA-васкулит • Вторичная IgA-нефропатия цирроз печени заболевания кишечника солидные опухоли гемобласты инфекции • Иммунокомплексный МезПГН системные заболевания инфекции • С3-МезПГН • С1q-МезПГН 	<p>Нодулярная гломерулопатия</p>	<ul style="list-style-type: none"> • Парапρωтеиновая гемобласты МГНПЗ • Диабетическая • Идиопатическая

Клинико-морфологические корреляции при гломерулонефритах/гломерулопатиях

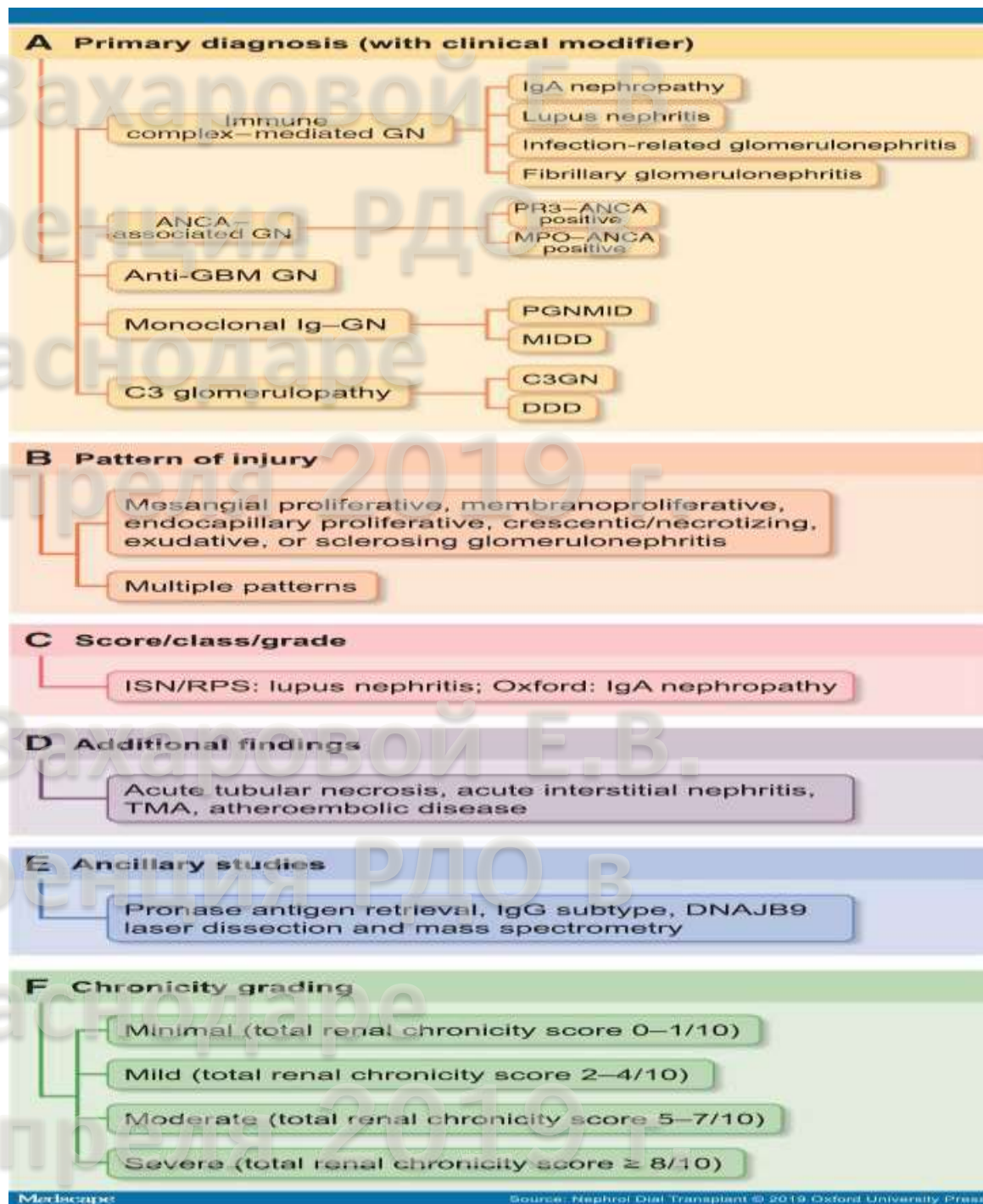
Идиопатические ГН	БМИ/ФСГС	Инфекции	ОПГН/ДПГН
	МН		МПГН
	IgA-нефропатия?		МН
	МПГН ???		ЭКГН
Системная красная волчанка	МИ	Опухоли	МезПГН
	МезПГН		БМИ
	ОПГН/ДПГН		МН
	МПГН		МПГН
	МН		
	ЭКГН/Очаговый некротизирующий ГН		
Пурпура Генох-Шенляйна/ IgA-нефропатия	МезПГН	Парапротеинемии	МПГН
	ОПГН/ДПГН		МН
	ЭКГН		ДПГН
АНЦА-ассоциированные васкулиты	ЭКГН		ЭКГН
	Очаговый некротизирующий ГН		Нодулярная гломерулопатия
Болезнь Гудпасчера	ЭКГН	Лекарства	БМИ
Другие аутоиммунные и системные заболевания	МН	Тромботические микроангиопатии	МН
	МПГН		ФСГС
	ДПГН		МПГН
	ЭКГН		Диффузный нефросклероз
	IgA-нефропатия		
Нарушения регуляции комплемента	МПГН	Исход любых гломерулопатий	ФСГС/ФГС
	МезПГН		Диффузный нефросклероз
	ОПГН/ДПГН		

Standardized Classification and Reporting of Glomerulonephritis

S. Sethi; F.C. Ferrvzena

NDT 2019; 34(2): 193-199

Предлагаемая схема оценки биоптатов



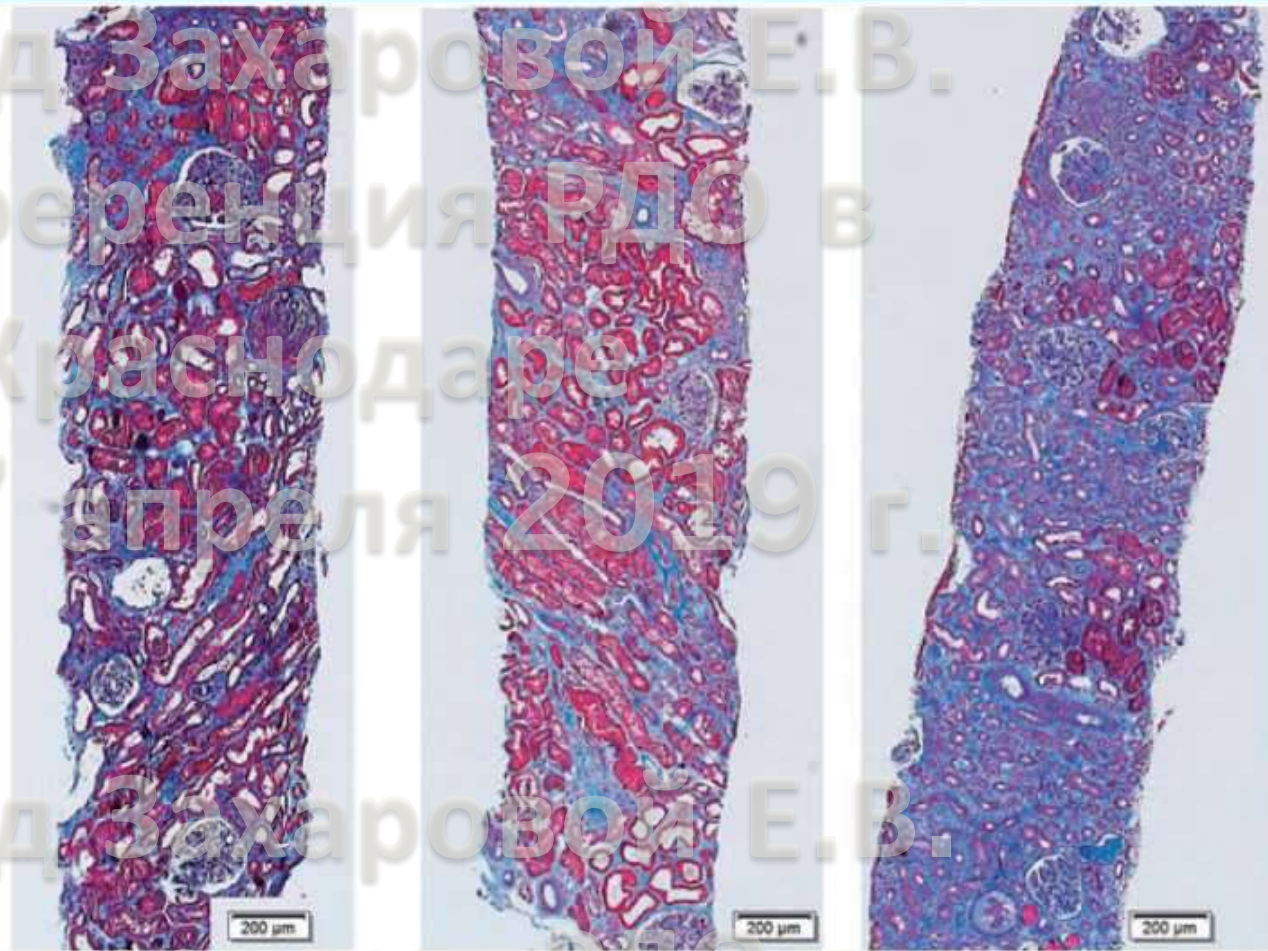
Доклад Захаровой Е.В.
Конференция РДО в
Краснодаре
26-27 апреля 2019 г.

Standardized Classification and Reporting of Glomerulonephritis

S. Sethi; F.C. Ferrvenga

NDT 2019; 34(2): 193-199

Предлагаемая шкала оценки хронизации



Mild

Score 2-4

Moderate

Score 5-7

Severe

Score ≥ 8

<p>Пример 1</p> <p>Основной диагноз: иммунокомплексный нефрит, ассоциированный с гепатитом С (по клиническим данным)</p> <p>Профиль повреждения: МПГН</p> <p>Дополнительные находки: иммунные микротромбы с гломерулярных капиллярах, вероятно обусловленные криоглобулинемией II типа</p> <p>Хронизация: умеренная (оценка по шкале хронизации 6/10)</p>	<p>Пример 5</p> <p>Основной диагноз: анти-ГБМ ГН (антитела к ГБМ по клиническим данным)</p> <p>Профиль повреждения: некротизирующий и полулунный ГН</p> <p>Дополнительные находки: выраженный ОКН</p> <p>Хронизация: легкая (оценка по шкале хронизации 3/10)</p>
<p>Пример 2</p> <p>Основной диагноз: IgA нефропатия</p> <p>Профиль повреждения: мезангиопролиферативный и склерозирующий ГН</p> <p>Шкала оценки: M1, E0, S1, T1, C0 по Оксфордской классификации</p>	<p>Пример 6</p> <p>Основной диагноз: пролиферативный ГН с депозитами моноклональных IgG kappa (PGNMID)</p> <p>Профиль повреждения: МПГН</p> <p>Дополнительные находки: IgG3 субкласс</p> <p>Хронизация: умеренная (оценка по шкале хронизации 7/10)</p>
<p>Пример 3</p> <p>Основной диагноз: фибриллярный ГН</p> <p>Профиль повреждения: мезангиопролиферативный и склерозирующий ГН</p> <p>Дополнительные находки: положительная окраска на DNAJB9 , негативная окраска Конго-красным</p> <p>Хронизация: умеренная (оценка по шкале хронизации 6/10)</p>	<p>Пример 7</p> <p>Основной диагноз: криоглобулинемический ГН, тип I, с моноклональными депозитами IgM kappa (Макроглобулинемия Вальденстрема по клиническим данным)</p> <p>Профиль повреждения: МПГН</p> <p>Дополнительные находки: иммунные микротромбы в гломерулярных капиллярах и артериолах</p> <p>Хронизация: легкая (оценка по шкале хронизации 4/10)</p>
<p>Пример 4</p> <p>Основной диагноз: ANCA-ассоциированный ГН (антитела к PR3 по клиническим данным)</p> <p>Профиль повреждения: некротизирующий и полулунный ГН</p> <p>Класс: очаговый</p> <p>Дополнительные находки: выраженный ОКН</p> <p>Хронизация: легкая (оценка по шкале хронизации 3/10)</p>	<p>Пример 8</p> <p>Основной диагноз: C3 ГН (ассоциированный с моноклональной гаммапатией почечного значения)</p> <p>Профиль повреждения: МПГН</p> <p>Дополнительные находки: C4d - негативно, методика с проназой не выявила замаскированных депозитов Ig</p> <p>Хронизация: умеренная (оценка по шкале хронизации 7/10)</p>