Интерстициальный нефрит как он есть (в педиатрической практике)

А.Н.Цыгин

Нефрологическое отделение

Национальный медицинский исследовательский центр здоровья детей

Федеральное государственное автономное учреждение Министерства здравоохранения Российской Федерации

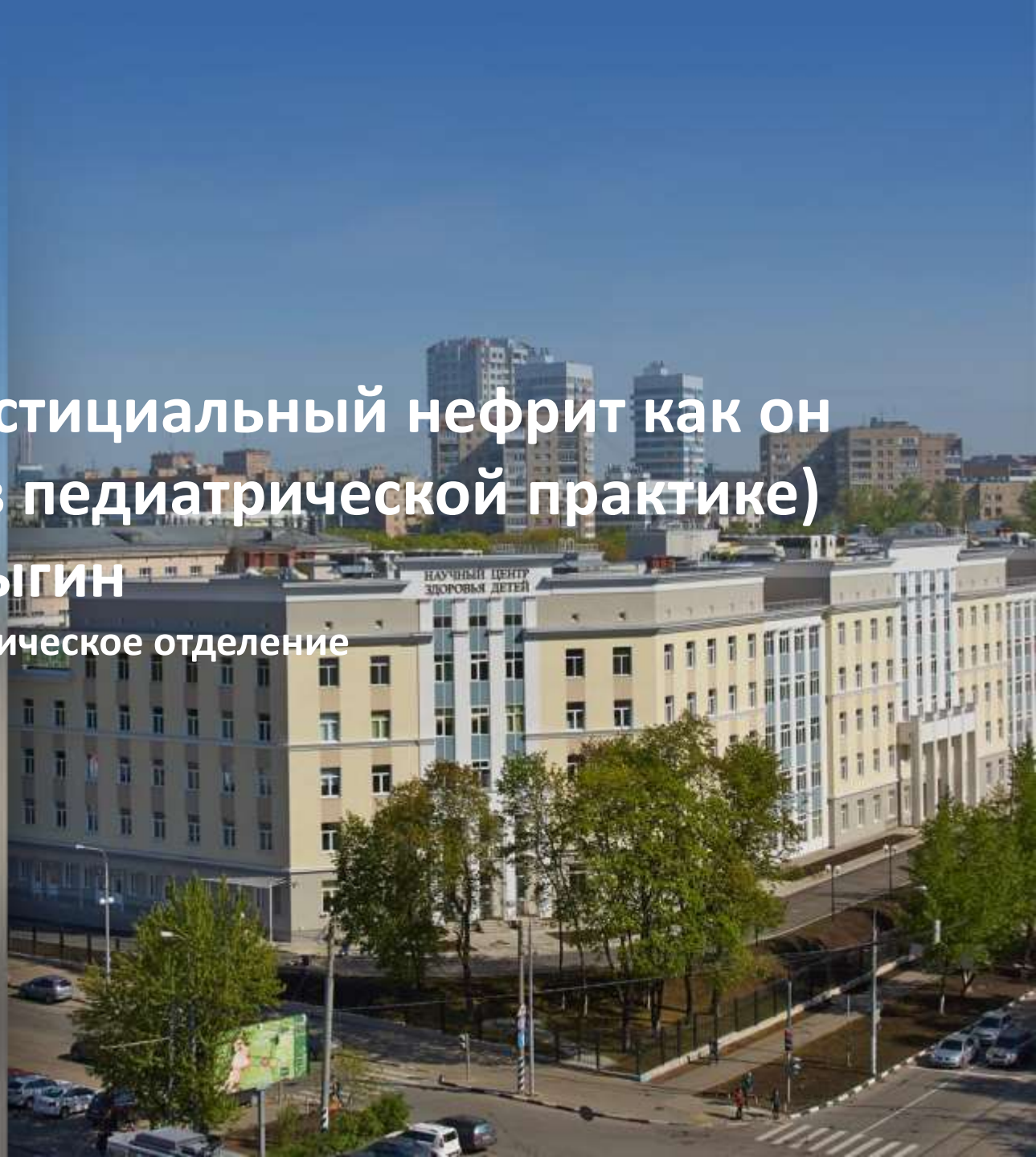

Определение-1

- Абактериальный тубулоинтерстициальный нефрит — полиэтиологичое и разнообразное по механизму развития поражение межуточной ткани ночек, имеющее различные клинические симптомы, что осложняет его своевременную диагностику. Для подтверждения диагноза первичного абактериального ТИН необходимо морфобиоптическое исследование почек.
- Диагностика поствирусного ТИН основывается на выявлении частых ОРВИ в анамнезе (нередко с 1-го года жизни ребенка), развитии нефропатии во время или вскоре после перенесенного ОРВИ, наличии эритроцитурии, иногда макрогематурии наряду с абактериальной лейкоцитурией.
  - *Н.А.Коровина*

Доклад Цыгина А.Н. VII Научно-практическая конференция РДО в Сибирском Федеральном округе 6-7 сентября 2019, Томск

Определение-2

- ТИН характеризуется наличием интерстициальных клеточных инфильтратов (Т-лимфоциты, макрофаги, плазматические клетки, эозинофилы (e), обычно с сохранными сосудами и гломерулами. Возможно формирование грануломы (b)
- Однако, тяжелые гломерулярные заболевания редко протекают без тубулоинтерстициального повреждения.

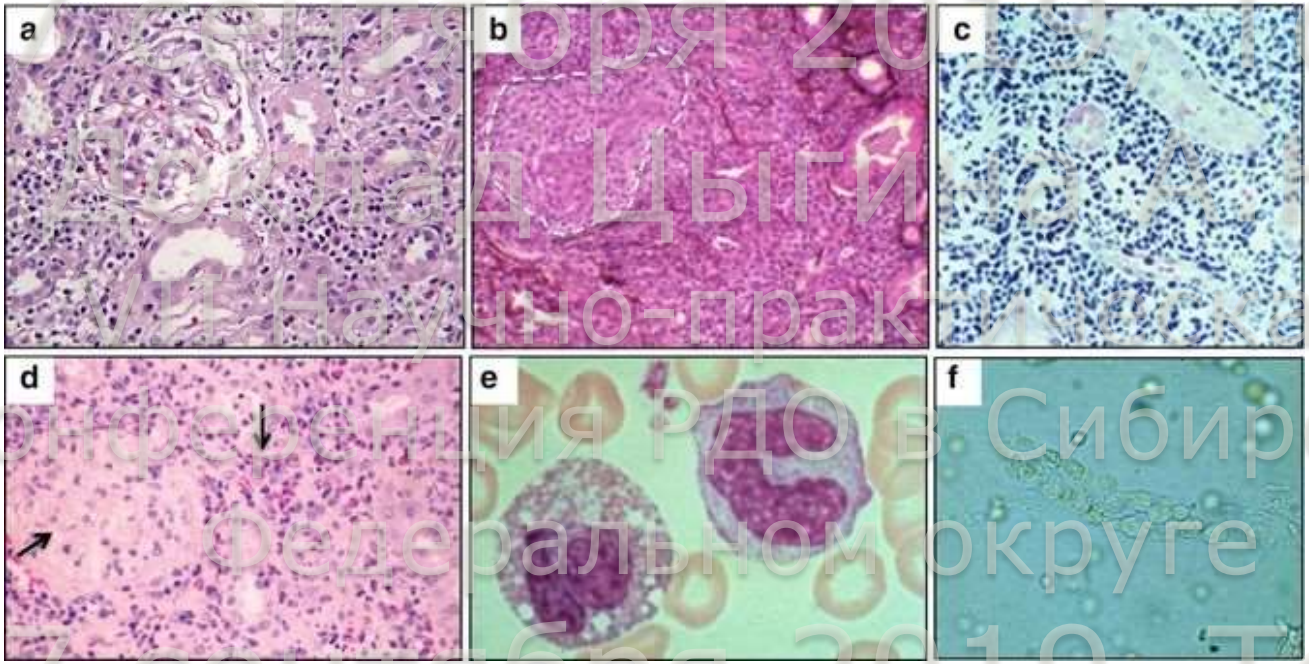

Verghese P.S., Luckritz K.E., Eddy A.A. (2016) Interstitial Nephritis in Children. In: Geary D., Schaefer F. (eds) Pediatric Kidney Disease. Springer, Berlin, Heidelberg

Доклад Цыгина А.Н. VII Научно-практическая конференция РДО в Сибирском Федеральном округе 6-7 сентября 2019, Томск

Эпидемиология ТИН

- У взрослых – до 27% при ОПП неясного генеза
  - Farrington K, Levison DA, Greenwood RN, Cattell WR, Baker LR. Renal biopsy in patients with unexplained renal impairment and normal kidney size. *Q J Med* 1989; 70: 221–233
- У детей – неизвестна. Менее 2% всех биопсий. Среди пациентов с ОПП вероятно выше.

Доклад Цыгина А.Н.
VII Научно-практическая конференция РДО в Сибирском Федеральном округе
6-7 сентября 2019, Томск
Доклад Цыгина А.Н.
VII Научно-практическая конференция РДО в Сибирском Федеральном округе
6-7 сентября 2019, Томск

Патогенез ТИН (кроме острого пиелонефрита)

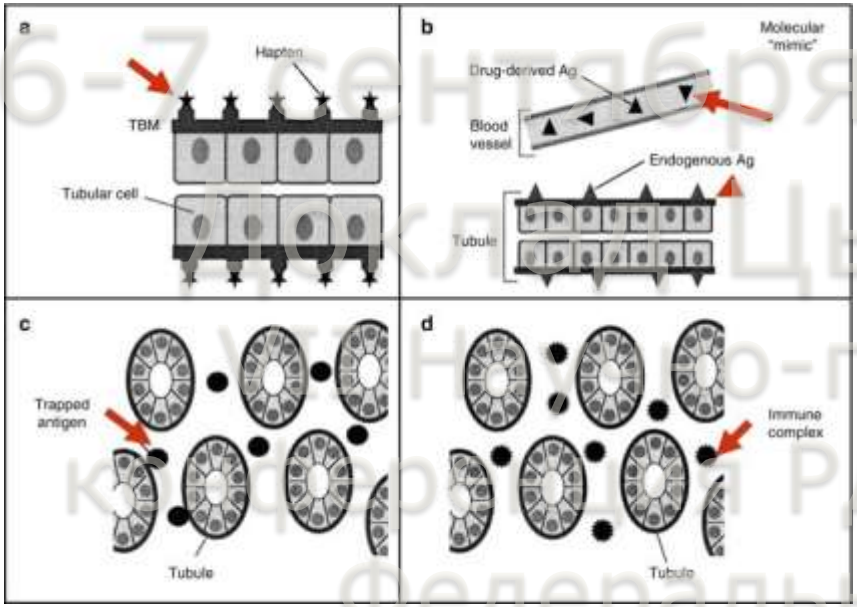

Аргументы в пользу иммунного генеза ТИН

- Эффект кортикостероидов
- Антитела к уромодулину, мегалину и TIN-антигену в эксперименте
- Гаптеновые антигены лекарств или микроорганизмов сходна с компонентами ТБМ
- Сенситизированные к препарату (drug-specific) Т-лимфоциты при лекарственом ТИН
- Специфическая инфильтрация при ТИН в рамках лимфопролиферативных болезней

Доклад Цыгина А.Н.
VII Научно-практическая конференция РДО в Сибирском Федеральном округе
6-7 сентября 2019, Томск

Варианты ТИН

Etiology of acute TIN based on a review of 128 adults with biopsy-proven disease (Data from Baker, and Pusey

Доклад Цыгина А.Н. VII Научно-практическая конференция РДО в Сибирском Федеральном округе 6-7 сентября 2019, Томск

Клинико-лабораторные данные при лекарственном ТИН

Clinical and laboratory features of drug-induced TIN

Features	Incidence (%)
Acute renal failure	100
Acute renal failure requiring dialysis	40
Arthralgia	45
Fever	36
Skin rash	22
Eosinophilia	35
Microhematuria	67
Gross hematuria	5
Pyuria	82
Proteinuria (non-nephrotic)	93
Proteinuria (nephrotic range)	2.5
Nephrotic syndrome	0.8

Used with permission of Nature Publishing Group from from Praga and Gonzalez [7]. The original data are from Clarkson et al. [19] and Gonzalez et al. [20] with a total of 121 cases (91 % drug-induced)

Доклад Цыгина А.Н. VII Научно-практическая конференция РДО в Сибирском Федеральном округе 6-7 сентября 2019, Томск

Симптомы тубулярной дисфункции при ТИН

Tubular cell injury & dysfunction patterns

- Proximal
  - Glucosuria
  - Proteinuria
  - Phosphaturia
  - Acidosis

  } Fanconi syndrome

- Distal
  - Acidosis
  - Hyperkalemia

  } Renal tubular acidosis

- Collecting Duct
  - Concentrating defect

  } Diabetes insipidus

- All

  Potassium Wasting

Доклад Щигина А. Н.
VII Научно-практическая конференция РДО в Сибирском Федеральном округе
6-7 сентября 2019, Томск

Table 30.3

Drugs most commonly reported to cause acute TIN

Antimicrobials	Analgesics and narcotics	Diuretics	Others
Beta-lactams	NSAIDs	Furosemide	Allopurinol [14]
Methicillin	COX -2 inhibitors	Thiazides	Azathioprine
Ampicillin	Tylenol [42]	Triamterenes	Afosphamide
Penicillin	Cocaine [43]		H2 blocker
Oxacillin			Ranitidine
Nafcillin [29]			PPIs [44]
Amoxicillin [30]			Omeprazole [45]
Cephalosporins [31]			Lansoprazole [46]
Sulfonamides			Antihypertensives
Macrolides			Amlodipine
Erythromycin			Diltiazem
Clarithromycin			Captopril
Other antibiotics			Anti-epileptics
Colistin [32]			Carbemazepine [47]
Rifampin [33]			Phenytoin
Polymyxin			Levatericetam [48]
Ethambutol			Miscellaneous
Tetracycline			Bortezomib [152]
Vancomycin [34, 35]			Cetirizine [49]
Linezolid [36]			Clozapine [50]
Ciprofloxacin			Ergotamine [51]
Isoniazid			Etanercept [52]
Piperacillin-Tazobactam [37]			Exenatide [53]
Clindamycin [38]			Glucosamine [153]
Fluoroquinolone [39]			IVIG [154]
Anti-virals			Lenalidomide [54]
Acyclovir			Mesalazine [55]
Indinavir			Mercury [56]
Tenofovir [40, 41]			Rosuvastin [57]
Alpha-interferon			Warfarin [58]
			Zolendronate [59]

NSAID non-steroidal anti-inflammatory drug, *COX-2* cyclo-oxygenase-2, *PPI* proton pump inhibitor. Citations are selected recent publications

Verghese P.S., Luckritz K.E., Eddy A.A. (2016) Interstitial Nephritis in Children. In: Geary D., Schaefer F. (eds) Pediatric Kidney Disease. Springer, Berlin, Heidelberg

Доклад Цыгина А.Н. VII Научно-практическая конференция РДО в Сибирском Федеральном округе 6-7 сентября 2019, Томск
Доклад Цыгина А.Н. VII Научно-практическая конференция РДО в Сибирском Федеральном округе 6-7 сентября 2019, Томск

Infectious causes of acute TIN

Bacteria
Brucella [82]
Campylobacter
Corynbacterium diptheria
E. coli
Enterococcus
Legionella
Leptospira
Mycobacteria
Mycoplasma
Salmonella
Staphylocci
Streptococci [83]
Syphilis
Yersinia
Viruses
Adenovirus [81, 84]
BK polyoma [85]
Cytomegalovirus
Epstein Barr virus [86, 87]
Hantavirus
Hepatitis A [88]
Herpes simplex
Human immunodeficiency virus [77, 89]
Influenza H_1N_1 [90]
Mumps
Rubeola
Fungi
Cryptococcus
Histoplasmosis
Parasites
Babesiosis [91]
Encephalitozoon cuniculi [92]
Hydatid disease [93]
Leishmaniasis
Toxoplasmosis
Rickettsia
R. Diaporica
R. Rickettsii

Verghese P.S., Luckritz K.E., Eddy A.A. (2016) Interstitial Nephritis in Children. In: Geary D., Schaefer F. (eds) Pediatric Kidney Disease. Springer, Berlin, Heidelberg

Доклад Цыгина А.Н.
VII Научно-практическая конференция РДО в Сибирском федеральном округе
6-7 сентября 2019, Томск
Доклад Цыгина А.Н.
VII Научно-практическая конференция РДО в Сибирском федеральном округе
6-7 сентября 2019, Томск

Причины ТИН у детей

Table 38.2
Other causes of acute tubulointerstitial nephritis in pediatric age-group

Autoimmune disorders with TIN as typical renal manifestation
Tubulointerstitial nephritis and uveitis syndrome (TINU)
Sjögren's syndrome
Sarcoidosis
Anti-TBM nephritis (rare)
Autoimmune disorders with TIN usually associated with glomerular disease
Systemic lupus erythematosus
ANCA+ vasculitis
Many types of primary glomerulonephritis
Autoimmune disorders with TIN as a rare manifestation
Inflammatory bowel disease
Ankylosing spondylitis
Malignant infiltration
Lymphoma
Leukemia
Other
Amanita mushrooms
Sickle cell nephropathy
Snake bites
Wasp and hornet stings (usually multiple)
Radiation nephritis
Renal allograft rejection
Xanthogranulomatous pyelonephritis
Idiopathic

Verghese P.S., Luckritz K.E., Eddy A.A. (2016) Interstitial Nephritis in Children. In: Geary D., Schaefer F. (eds) Pediatric Kidney Disease. Springer, Berlin, Heidelberg

Доклад Цыгина А.Н.
VII Научно-практическая конференция РДО в Сибирском Федеральном округе
6-7 сентября 2019, Томск
Доклад Цыгина А.Н.
VII Научно-практическая конференция РДО в Сибирском Федеральном округе
6-7 сентября 2019, Томск

Лечение ТИН

- Отмена этиологического фактора
- Поддерживающая терапия
- Диализ при необходимости
- Преднизолон 1 мг/кг до 2-4 недель
- При отсутствии эффекта при идиопатическом ТИН – иммуносупрессивная терапия (ЦФ, ММФ)

Verghese P.S., Luckritz K.E., Eddy A.A. (2016) Interstitial Nephritis in Children. In: Geary D., Schaefer F. (eds) Pediatric Kidney Disease. Springer, Berlin, Heidelberg (с дополнениями)

Доклад Цыгина А.Н. VII Научно-практическая конференция РДО в Сибирском Федеральном округе 6-7 сентября 2019, Томск

Противоречивые результаты стероидной терапии при ТИН

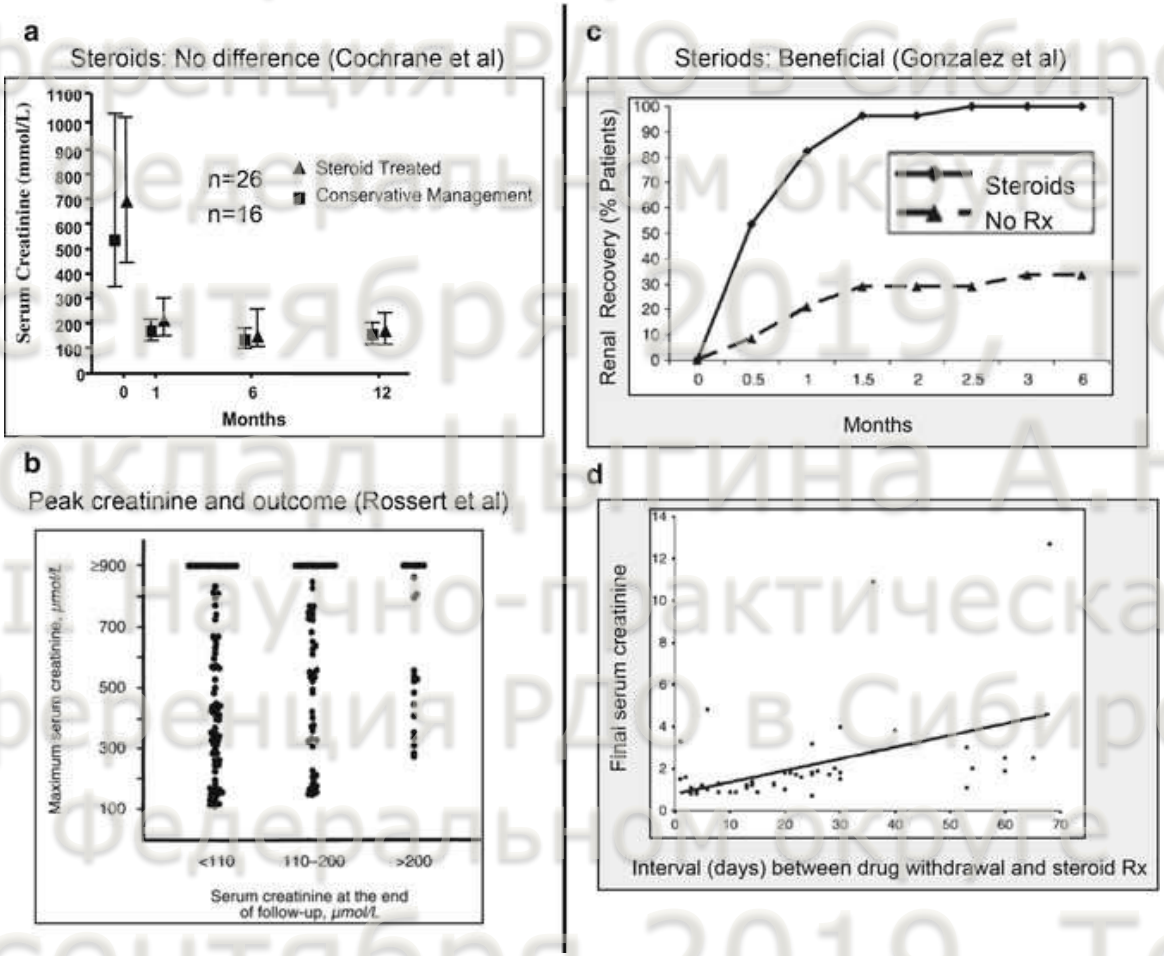

A Clarkson et al. ; **b** Rossert ; **c**, **d** Gonzalez et al..)

Доклад Цыгина А.Н. VII Научно-практическая конференция РДО в Сибирском федеральном округе 6-7 сентября 2019, Томск

Прогноз при ТИН зависит от выраженности воспаления, тубулярной атрофии и фиброза

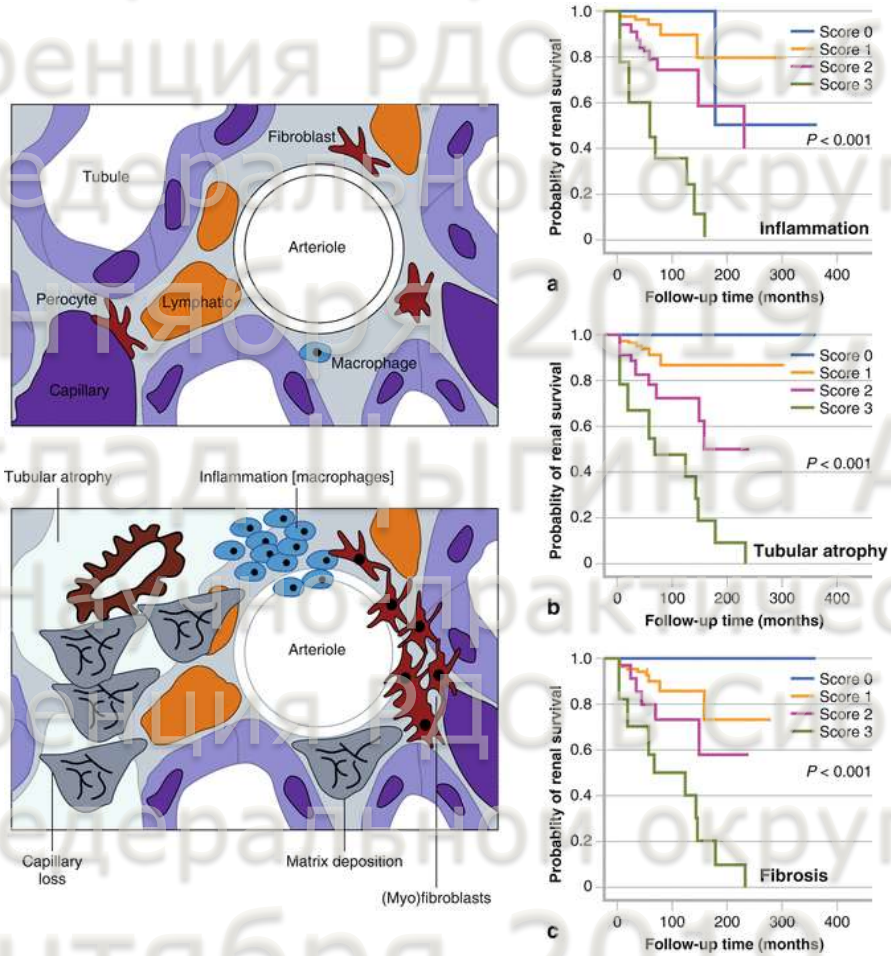

Yu F, Wu LH, Tan Y, Li LH, Wang CL, Wang WK, Qu Z, Chen MH, Gao JJ, Li ZY, et al. Tubulointerstitial lesions of patients with lupus nephritis classified by the 2003 International Society of Nephrology and Renal Pathology Society system. Kidney Int. 2010;77(9):820–9.

Доклад Цыгина А.Н. VII Научно-практическая конференция РДО в Сибирском Федеральном округе 6-7 сентября 2019 г. Томск

Тубулоинтерстициальный нефрит с увеитом

- TINU syndrome
- Sarcoidosis
- Sjögren's syndrome
- Systemic lupus erythematosus
- Wegener's granulomatosis
- Behcet's disease
- Ankylosing spondylitis
- Inflammatory bowel disease
- Infections: tuberculosis, brucellosis, toxoplasmosis, histoplasmosis, EBV, HIV, chlamydia, mycoplasma

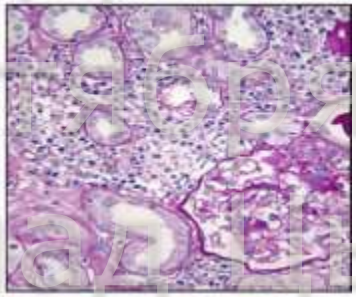

- В половине случаев – идиопатический, аутоиммунный, может быть связан с лекарствами
- Антиген – модифицированный С-реактивный протеин (?)
- Генетическая предрасположенность (случаи у близнецов)
- Множество неспецифичных симптомов. При синдроме Sjogren – с-м Фанкони
- Увеит может не совпадать по времени с почечным поражением
- Тщательное исключение и лечение первичных заболеваний
- Топические и системные стероиды при увеите

Доклад Цыгина А.Н.
VII Научно-практическая конференция РДО в Сибирском Федеральном округе
6-7 сентября 2019, Томск

Саша Т., 4 года 5 мес

- от II-ой беременности (I – роды; мальчик здоров); вес при рождении – 4230 г, длина – 53 см. APGAR – 6/8; раннее развитие – без особенностей; перенесенные заболевания: ОРВИ; травм, операций не было; профилактические прививки – по возрасту; аллергоанамнез не отягощен;
- семейный анамнез: у деда по линии матери – МКБ

Анамнез болезни

- с младенчества – разжиженный стул 2-4 раза/сут
- с 2 лет (**XII-2016 г**) – повторные эпизоды фебрильной лихорадки во второй половине дня (после дневного сна); самочувствие не нарушалось

- **IV-V/2017 г**: - лейкоцитурия – 55-100 в п/зр, гематурия - 30-40 в п/зр;
  - нейтрофильный лейкоцитоз (Le – 17,5x10*9/л, нейтр – 7,9x10*9/л),
  - микроцитарная гипохромная анемия (Hb 95-104 г/л); СОЭ – 52 мм/ч; СРБ < 0,1 мг/л;
  - креатинин – 35 мкм/л (расчетная СКФ около 108 мл/мин)

  Повторные курсы антибактериальной терапии – без эффекта
- **VI-2017 г:** - креатинин – 41-49 мкм/л (расчетная СКФ около 80-90 мл/мин);
  - сыв IgG – 14,2-15,5 г/л (↑); иммунофенотип Лф крови – без особенностей
  - серологические маркеры системной патологии – отриц; уровень С3, С4 – в норме
  - ПЦР хламидии, микоплазма, уреаплазма – отриц.
  - цистография – ПМР исключен; цистоскопия - патологии не выявлено
- **VI-2017 г:** УЗИ ОБП – увеличение размеров и неоднородность поджелудочной железы; мезентериальная и периаппендикулярная лимфаденопатия до 17 мм
- **IX-2017 г:** ФГДС – поверхностный гастродуоденит , еюнит (лимфоплазмоцитарная инфильтрация, фолликулярная гиперплазия)
- **XII-2017 г:** статическая НСГ – очаговые изменения обеих почек без снижения объема функционирующей паренхимы

Доклад Тынина А.Н. VII Научно практическая конференция ВДО в Сибирском Федеральном округе 6-7 сентября 2019, Томск

Саша Т., 4 года 5 мес

В течение последних 2,5 лет:

- стойкая асептическая лейкоцитурия различной степени выраженности, непостоянная микрогематурия;
- стойкая микроцитарная гипохромная анемия (Hb – 85-100 г/л), нейтрофильный лейкоцитоз, увеличенная СОЭ (без повышения уровня СРБ)
- прогрессирующее снижение азотвыделительной функции почек

Непрерывная антибактериальная и уросептическая терапия со сменой групп антибиотиков – без эффекта; на фоне ОРВИ и приема антибиотиков выраженность лейкоцитурии увеличивается (!)

- **XII-2018 г** : креатинин крови – 70-81 мкм/л (расчетная СКФ около 50-60 мл/мин);
  статическая НСГ: диффузно-очаговые изменения обеих почек со снижением объема функционирующей паренхимы

молекулярно-генетический анализ (клинический экзом): описаны некоторые изменения; без подтверждающего секвенирования по Сэнгеру

С января 2019 г получает нефропротективную терапию иАПФ (эналаприл 2,5 мг/сут)

Доклад Цыгина А.Н. VII Научно-практическая конференция РДО в Сибирском Федеральном округе 6-7 сентября 2019, Томск

PASx100

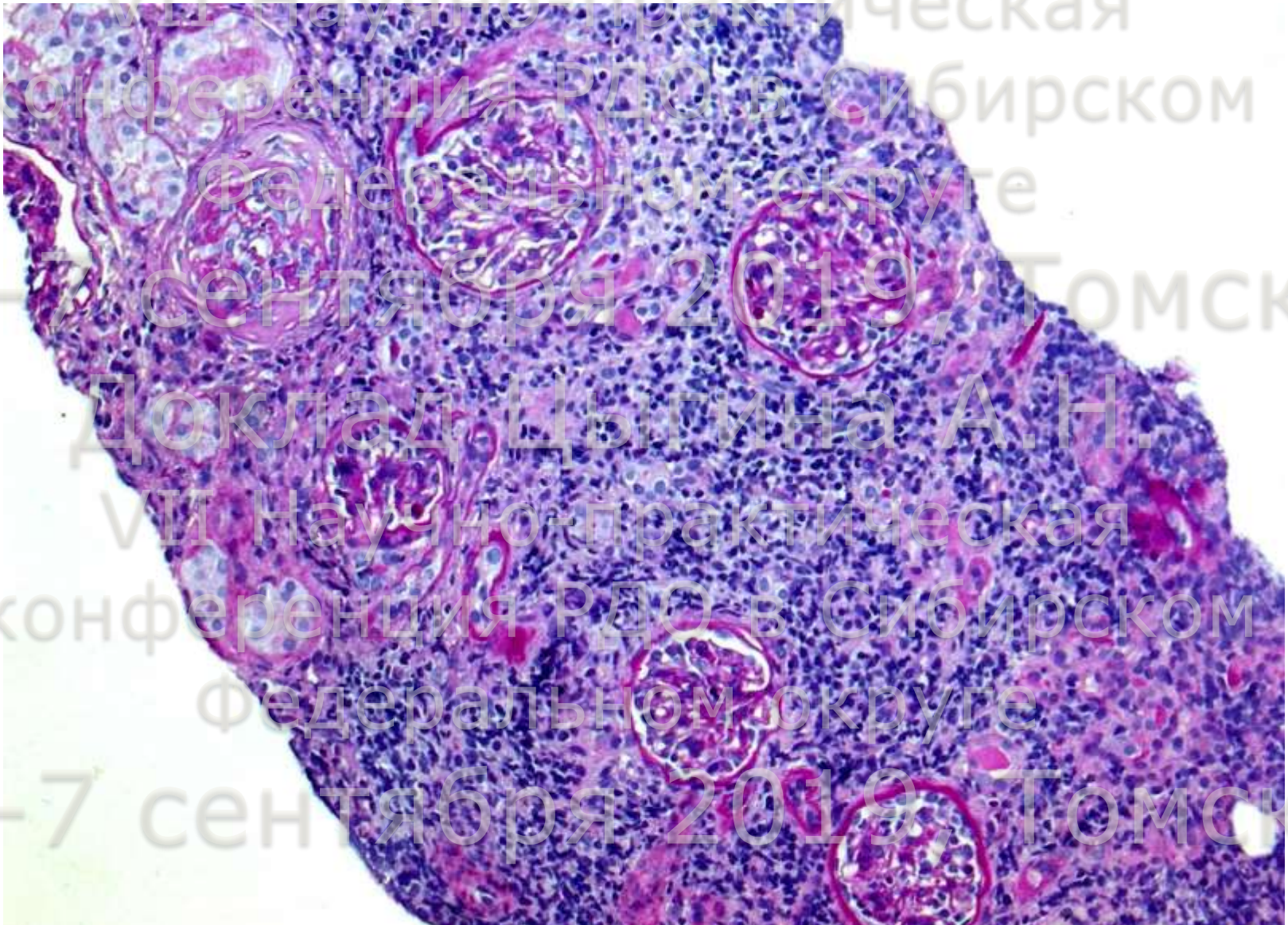

Доклад Цыгина А.Н.
VII Научно-практическая конференция РДО в Сибирском федеральном округе
6-7 сентября 2019, Томск

HEx100

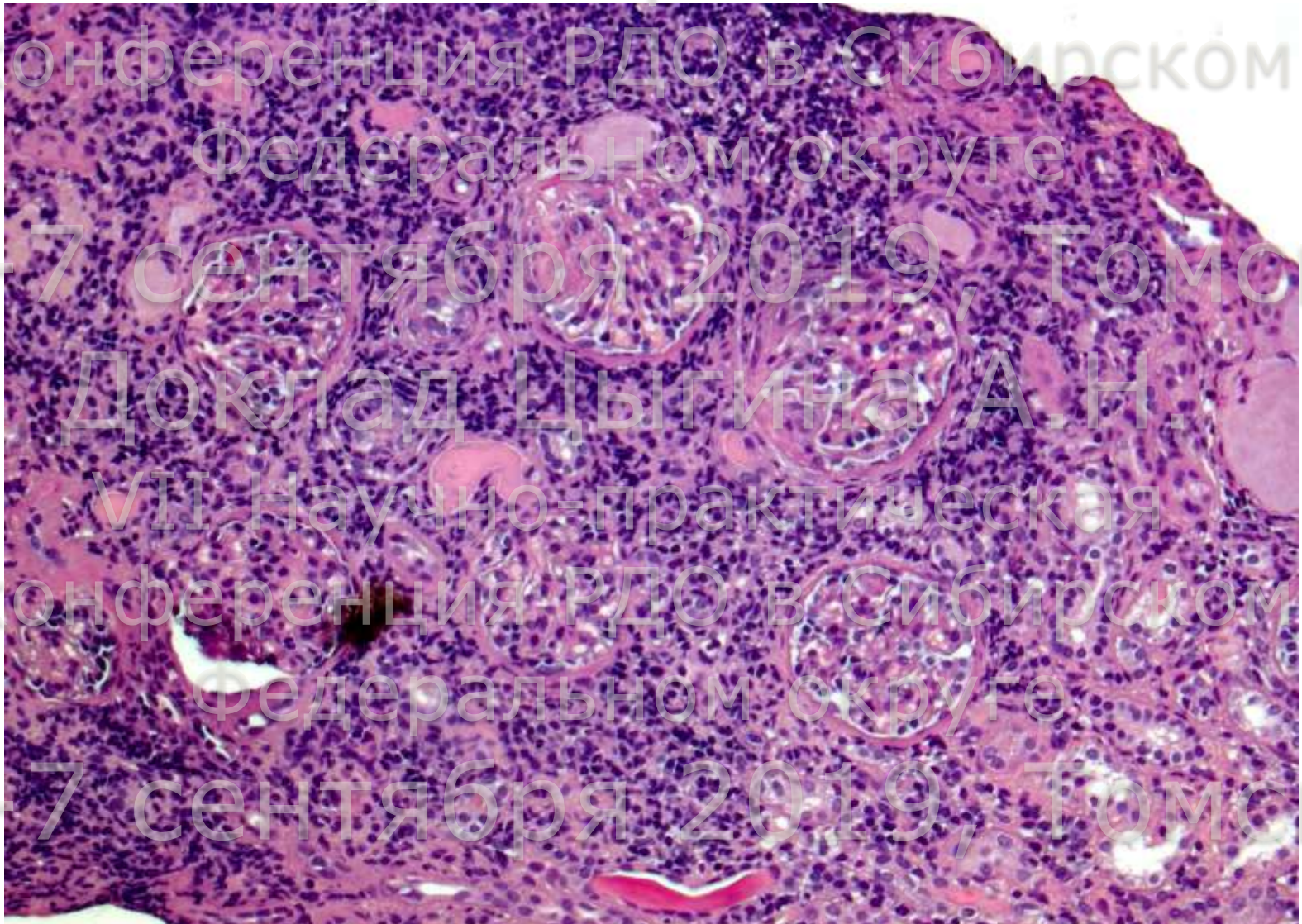

Доклад Цыгина А.Н.
VII Научно-практическая конференция РДО в Сибирском Федеральном округе
6-7 сентября 2019, Томск
Доклад Цыгина А.Н.
VII Научно-практическая конференция РДО в Сибирском Федеральном округе
6-7 сентября 2019, Томск

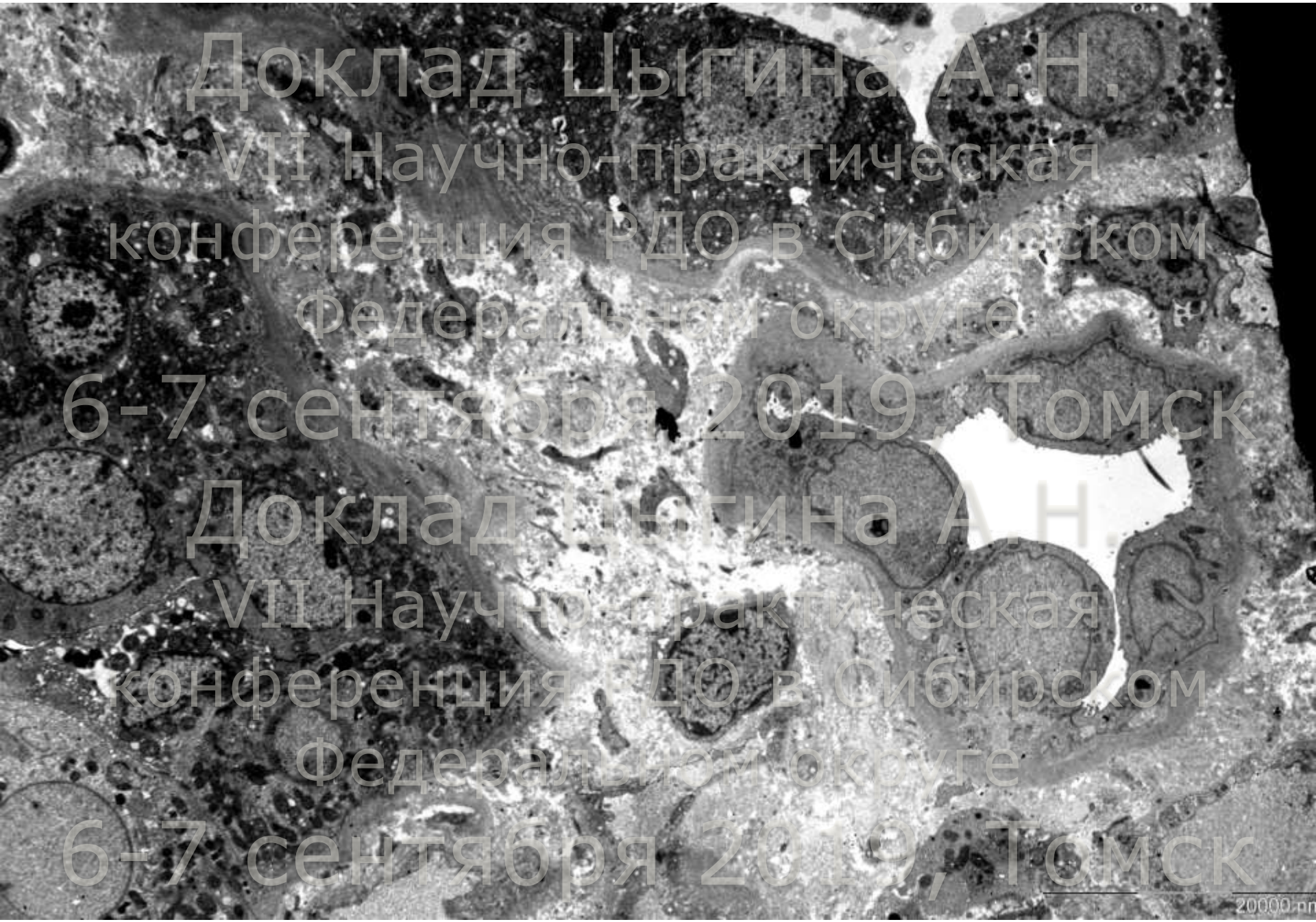

Доклад Цыгина А.Н.
VII Научно-практическая конференция РДО в Сибирском Федеральном округе
6-7 сентября 2019, Томск
Доклад Цыгина А.Н.
VII Научно-практическая конференция РДО в Сибирском Федеральном округе
6-7 сентября 2019, Томск

Доклад Цыгина А.Н.
VII Научно-практическая конференция РДО в Сибирском Федеральном округе
6-7 сентября 2019, Томск
Доклад Цыгина А.Н.
VII Научно-практическая конференция РДО в Сибирском Федеральном округе
6-7 сентября 2019, Томск

IgG4

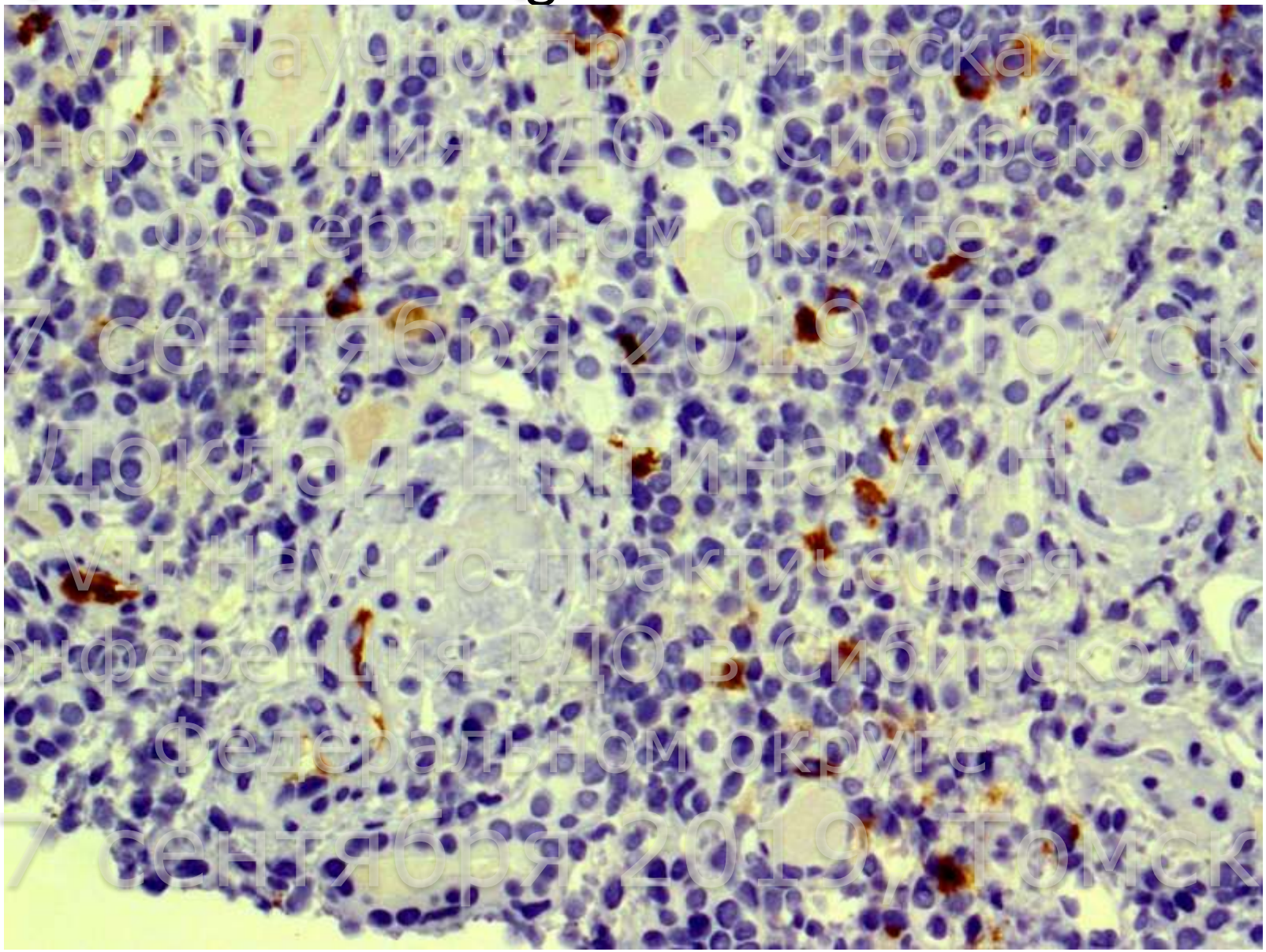

Доклад Цыгина А.Н.
VII Научно-практическая конференция РДО в Сибирском федеральном округе
6-7 сентября 2019, г. Томск
Доклад Цыгина А.Н.
VII Научно-практическая конференция РДО в Сибирском федеральном округе
6-7 сентября 2019, г. Томск

CD138

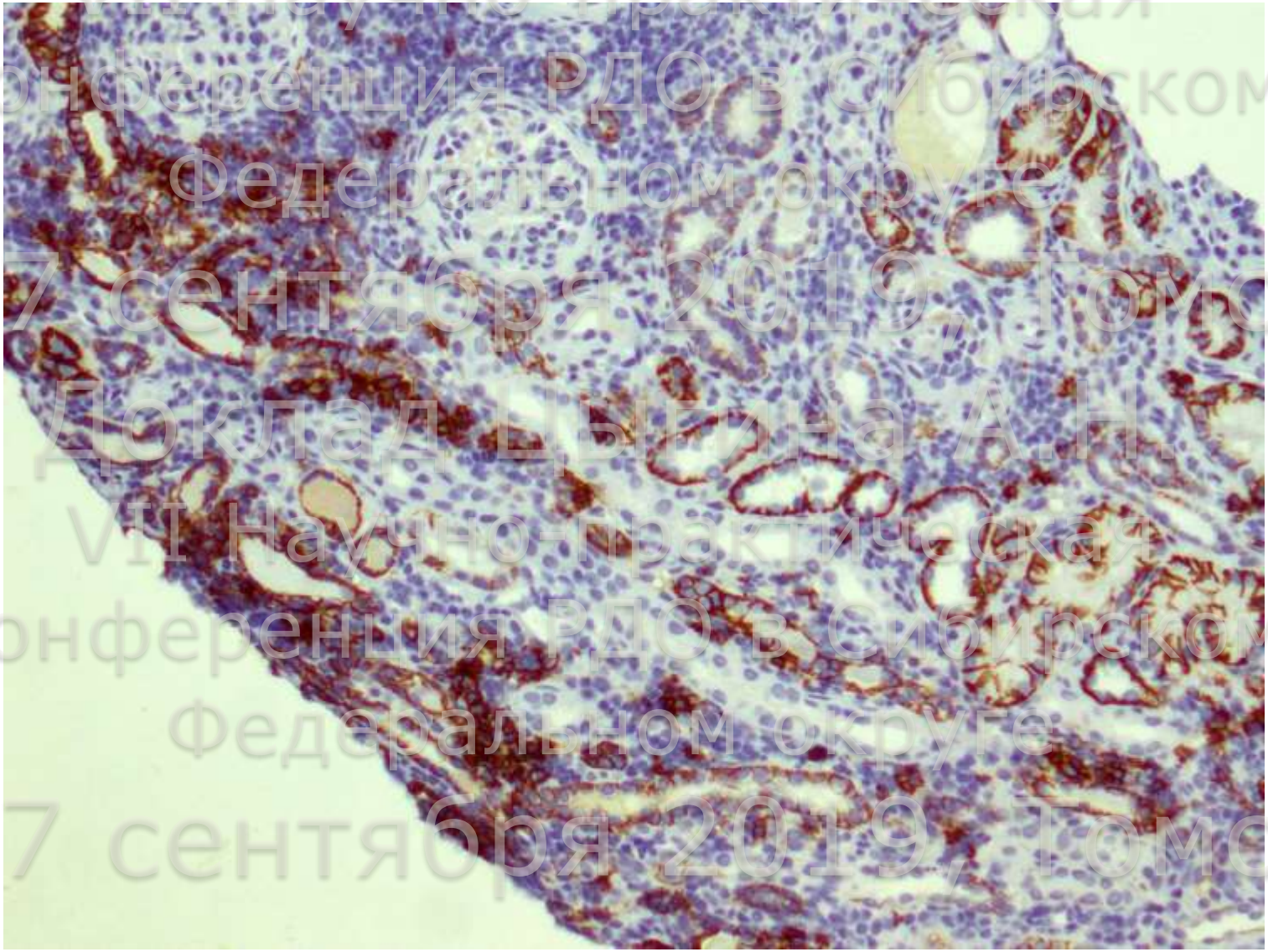

Доклад Чигина А.Н.
VII Научно-практическая конференция РДО в Сибирском Федеральном округе
6-7 сентября 2019, Томск

- **ЗАКЛЮЧЕНИЕ (СМ & ИФ & ИГХ & ЭМ):**
- **Хронический диффузный выраженный плазмоцитарный тубуло-интерстициальный нефрит *с высокой концентрацией IgG4(+) плазматических клеток* (*CD138+/IgG4+ 30-50 п/зр, х400*) *и ультраструктурными депозитами в тубулярных базальных мембранах*; выраженный тубуло-интерстициальный фиброз (50%); полный (56%) и вторичный «перихилярный» сегментарный (9%) гломерулосклероз; *БЕЗ* гломерулярной гиперклеточности, полулуний и артериолосклероза.**
- ***Комментарий*:**
- **Высокая вероятность поражения почек в рамках *IgG4-ассоциированного системного заболевания*:**
- **1) Критериальные признаки IgG4-RD:**
- **а) Плазмоцитарный ХТИН с депозитами в ТБМ и большим количеством IgG4(+) клеток;**
- **б) Косвенное УЗИ- и лабораторное вовлечение других «органов-мишеней» – поджелудочная железа, лимфатические узлы, печень; не верифицированное диффузное поражение ЖКТ;**
- **в) Умеренные транзиторные гипер-IgG-емия и эозинофилия;**
- **2) Характерный для раннего детского дебюта IgG4-RD симптомокомплекс: лихорадка, вторичное диффузное поражение ЖКТ с диареей, анемия, стойкий лейкоцитоз, лимфаденопатия**
-

Исследование О.А.Воробьевой

Доклад Цыгина А.Н. VII Научно-практическая конференция РДО в Сибирском федеральном округе 6-7 сентября 2019, Томск

Исследование IgG4

- Материал: Сыворотка
- IgG4 - 9,950 ▲ г/л (норма=< 2,010)

Доклад Цыгина А.Н.
VII Научно-практическая конференция РДО в Сибирском Федеральном округе
6-7 сентября 2019, Томск
Доклад Цыгина А.Н.
VII Научно-практическая конференция РДО в Сибирском Федеральном округе
6-7 сентября 2019, Томск

ACG CASE REPORTS JOURNAL

CASE REPORT | PEDIATRICS

Autoimmune Pancreatitis and IgG4 Related Disease in Three Children

Rishi Bolia, MD, DM[1], Sze Yee Chong, MD, MRaeds[2], Lee Coleman, FRANZCR[3,4,5], Duncan MacGregor, PhD, FRCPA[5,6], Winita Hardikar, PhD, FRACP[1,4,5], and Mark R. Oliver, PhD, FRACP[1,4,5]

[1]Department of Gastroenterology and Clinical Nutrition, Royal Children's Hospital, Melbourne, Australia
[2]Department of Radiology, Royal Children's Hospital, Melbourne, Australia
[3]Department of Anatomical Pathology, Royal Children's Hospital, Melbourne, Australia
[4]University of Melbourne, Melbourne, Australia
[5]Murdoch Childrens Research Institute, Parkville, Melbourne, Australia

Hindawi Publishing Corporation
Case Reports in Pediatrics
Volume 2015, Article ID 140733, 4 pages
http://dx.doi.org/10.1155/2015/140733

Case Report

Severe IgG4-Related Disease in a Young Child: A Diagnosis Challenge

Susana Corujeira,[1] Catarina Ferraz,[2] Teresa Nunes,[2] Elsa Fonseca,[3] and Luisa Guedes Vaz[2]

[1]Pediatric Department, Centro Hospitalar São João, Alameda Professor Hernâni Monteiro, 4200-319 Porto, Portugal
[2]Pediatric Pulmonology Unit, Pediatric Department, Centro Hospitalar São João, Alameda Professor Hernâni Monteiro, 4200-319 Porto, Portugal
[3]Pathology Department, Centro Hospitalar São João, Alameda Professor Hernâni Monteiro, 4200-319 Porto, Porto, Portugal

- IgG4-ассоциированная болезнь – системное заболевание с поражением поджелудочной железы, внутрибрюшных лимфоузлов, кишечника, почек и других органов
- Инфильтрация плазматическими клетками, продуцирующими IgG4. Вторичные фиброзирующие процессы.
- Отдельные сообщения об эффективности стероидов и иммуносупрессивных препаратов.

Доклад Цыгина А.Н. VII Научно-практическая конференция РДО в Сибирском Федеральном округе 6-7 сентября 2019, Томск

Int J Clin Exp Pathol 2014;7(9):6379-6385
www.ijcep.com /ISSN:1936-2625/IJCEP0001548

Review Article

IgG4-related renal disease: clinical and pathological characteristics

Naoto Kuroda[1], Tomoya Nao[2], Hideo Fukuhara[2], Takashi Karashima[2], Keiji Inoue[2], Yoshinori Taniguchi[3], Mai Takeuchi[4], Yoh Zen[4], Yasuharu Sato[5,6], Kenji Notohara[7], Tadashi Yoshino[6]

- Поражение почек в виде тубулоинтерстициального нефрита
- Возможно сочетание с мембранозной нефропатией
- Описан случай наслоения на волчаночный нефрит
- Мы не встретили описаний почечного поражения у детей.

Доклад Цыгина А.Н. VII Научно-практическая конференция РДО в Сибирском Федеральном округе 6-7 сентября 2019, Томск

Доклад Цыгина А.Н.
VII Научно-практическая конференция РДО в Сибирском Федеральном округе
6-7 сентября 2019, Томск

Пациент С.Ю., 4 года

В середине января 2016 года ребенок перенес ОРИ, получал антибиотики, инфузионную терапию (физ р-р, р-р глюкозы) с положительной динамикой. Первого февраля температура тела повысилась до фебрильных цифр, появились признаки интоксикации, пастозность нижних конечностей, петехиальная сыпь на нижних конечностях и ушных раковинах. Диагностирован грипп *H1N1* swine. В сыворотке крови от 02.02.: креатинин 268 мкмоль/л, мочевина 23,8 ммоль/л, мочевая к-та 988 мкмоль/л. УЗИ почек: почки увеличены в размере, изменения паренхимы, взвесь в просвете мочевого пузыря. УЗИ орг брюшной полости: увеличены печень и селезенка, в брюшной полости небольшое количество свободной жидкости. Находился в реанимационном отделении. Получал инфузионную терапию глюкозо-солевыми р-рами, антибиотики. Выписан 24.02. с улучшением. В общ ан мочи от 02.03. - лейкоцитурия. 28.03. вновь подъем температуры до фебрильных цифр, слабость. Сывороточный креатинин 238 мкмоль/л, мочевина 29,5 ммоль/л. При обследовании в апреле выявлена дисфункция иммунной системы комбинированного типа (нейтрофильный лейкоцитоз, лимфопения, нарушение Т клеточной дифференцировки со снижением абсолютной концентрации всех популяций Т-лимфоцитов, гипоиммуноглобулинемия А,М).

В общ ан крови небольшая анемия, повышение СОЭ. Сывороточный креатинин 468,5 мкмоль/л, мочевина 24,72 ммоль/л, мочевая к-та 1538 мкмоль/л, СРБ 69 мг/л. В ан мочи от 12.04: белок 0,099 г/л, лейкоциты сплошь в п/зр, значительное кол-во кристаллов мочевой к-ты. P-ANCA, c-ANCA от 18.04. - отриц. Проведена пункция костного мозга. Проконсультирован гематологом: данных за дебют гемобластоза нет. Компьютерная томограмма органов грудной полости от 15.04.: КТ признаков патологии органов грудной клетки не выявлено. Компьютерная томограмма головного мозга от 16.04.: КТ-признаков очаговой патологии головного мозга не выявлено. Начальная внутренняя гидроцефалия и нерезкое расширение наружных ликворных пространств. В/в вводился плазмалит, пентаглобин, медовир, получал антибиотики, кетостерил + ограничение белка до 0,5 г/кг/сут, эналаприл, аллопуринол. Уровень сывороточного креатинина снизился до 90 мкмоль/л. В мае креатинин 299 мкмоль/л. В авг-сент обследовался в РДКБ. В общ ан мочи - белок 0,1 г/л, Эр до 25 в п/зр. В общ ан крови Нв 126 г/л, СОЭ 13 мм/час. В сыворотке крови: креатинин 66 мкмоль/л, мочевина 10,3 ммоль/л, мочевая к-та 505 мкмоль/л. После отмены кетостерила, аллопуринола и начала терапии димефосфоном, отмечено ухудшение самочувствия ребенка и рост сывороточного креатинина до 175 мкмоль/л. Была возобновлена прежняя терапия. Уровень креатинина снизился до 75 мкмоль/л. Учитывая данные, свидетельствующие в пользу тубуло-интерстициального нефрита, в октябре была начата терапия преднизолоном в дозе 1 мг/кг.

Доклад Цыгина А.Н.
VII Научно-практическая конференция РДО в Сибирском Федеральном округе
6-7 сентября 2019, Томск

Протеинурия г/л	3	5
Сыв.альбумин г/л	39	36
Hb		140 г/л
Сыв.креатинин мкмоль/л	75	59
Мочевая к-та мкмоль/л	520	588
Метипред 16 мг		
Аллопуринол 50 мг	10 мг	20 мг
Фолиевая к-та 0.5 мг		
Мальтофер 100 мг		
	10.2016	11.2016

Доклад Цыгина А.Н. VII Научно-практическая конференция РДО в Сибирском Федеральном округе 6-7 сентября 2019, Томск

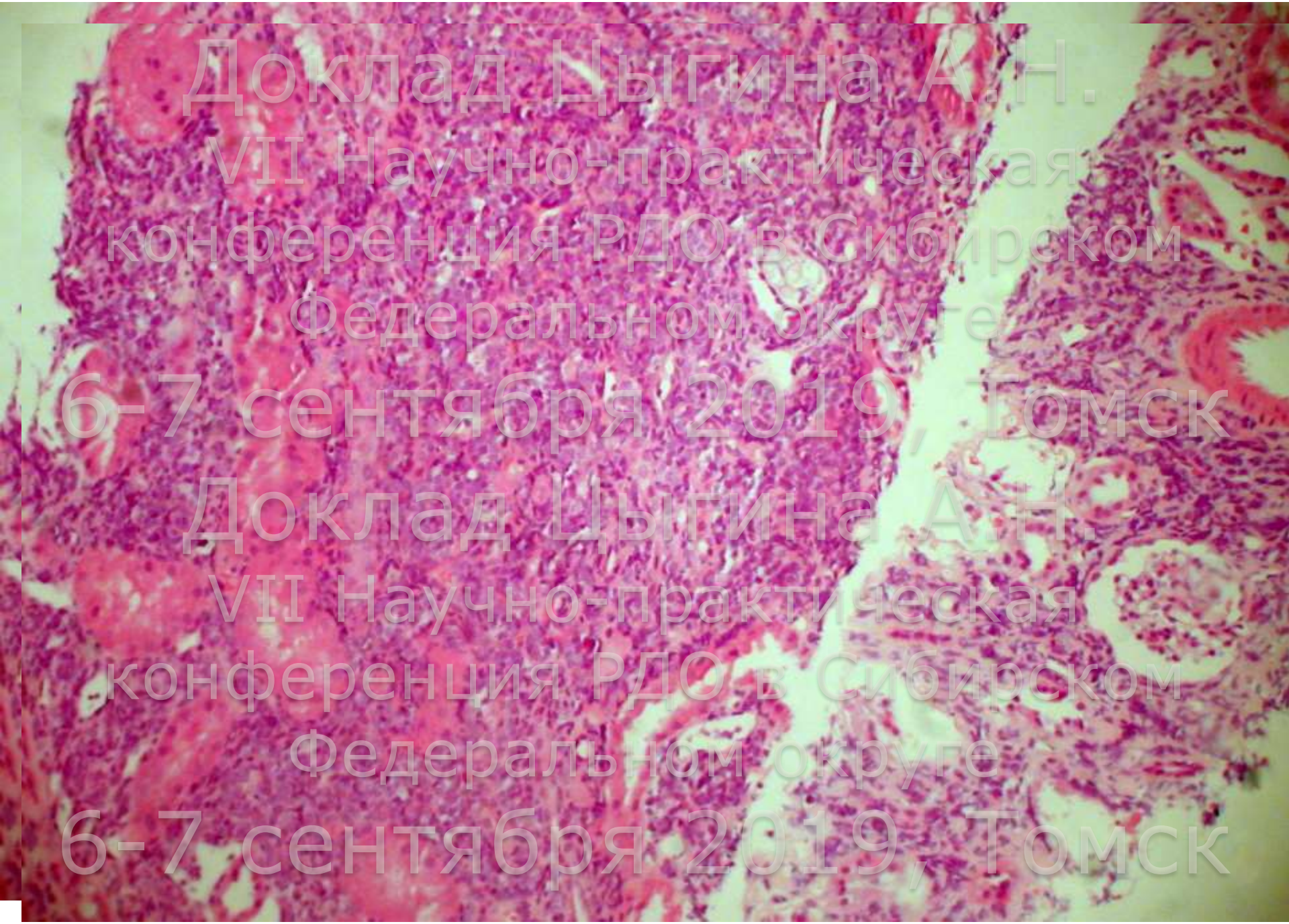
Доклад Цыгина А.Н.
VII Научно-практическая конференция РДО в Сибирском Федеральном округе
6-7 сентября 2019, Томск
Доклад Цыгина А.Н.
VII Научно-практическая конференция РДО в Сибирском Федеральном округе
6-7 сентября 2019, Томск

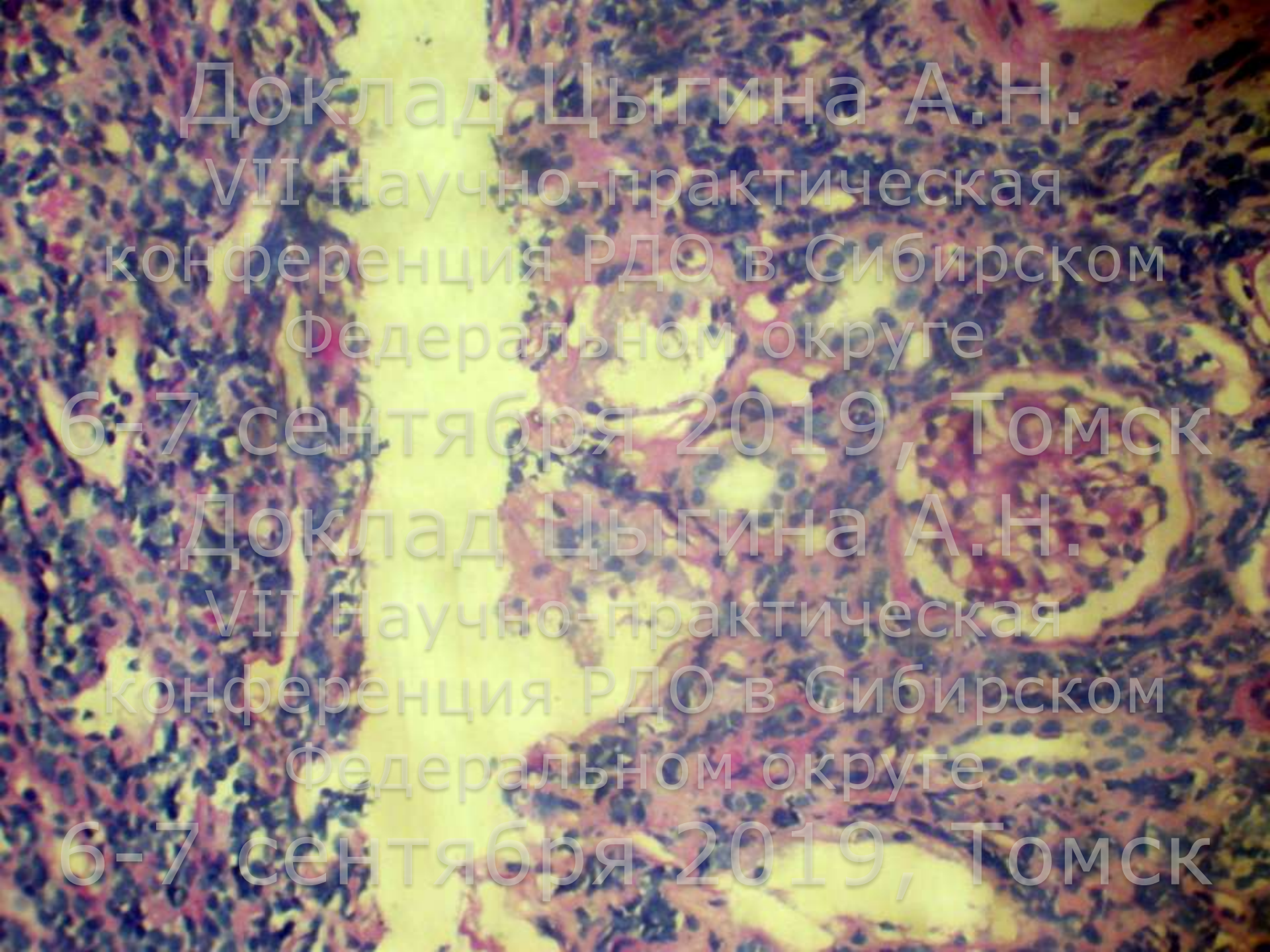

Доклад Цыгина А.Н.
VII Научно-практическая конференция РДО в Сибирском Федеральном округе
6-7 сентября 2019, Томск

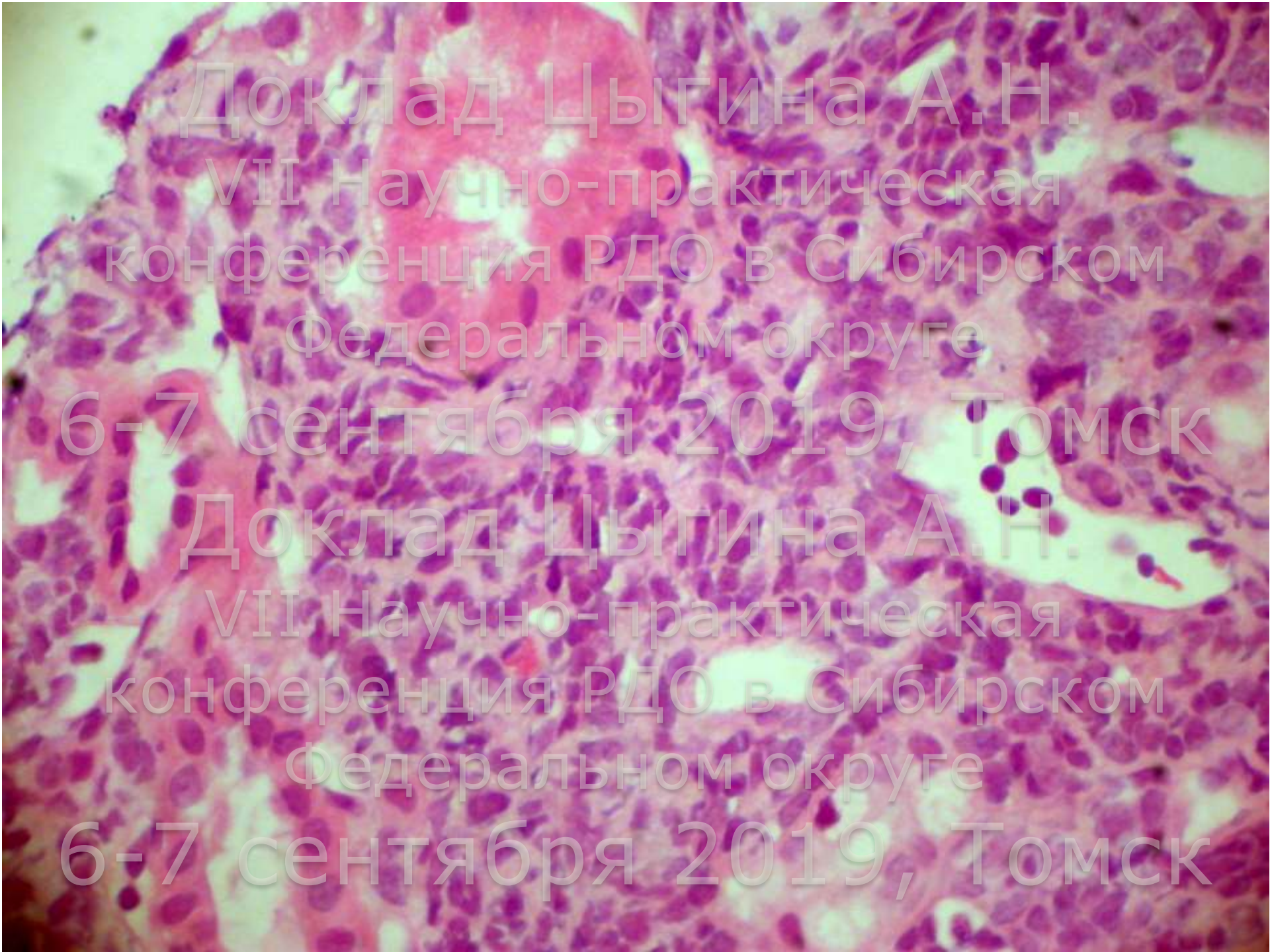
Доклад Цыгина А.Н.
VII Научно-практическая конференция РДО в Сибирском Федеральном округе
6-7 сентября 2019, Томск
Доклад Цыгина А.Н.
VII Научно-практическая конференция РДО в Сибирском Федеральном округе
6-7 сентября 2019, Томск

- Проведены окраски: Г-Э, ШИК-реакция, трихром по Массону.
- В препарате 3 клубочка, . Пролиферативных изменений нет. Стенки капиллярных петель не утолщены, одноконтурные.
- Диффузно-очаговый склероз интерстиция и атрофия канальцев, распространённость которых невозможно оценить из-за плотной диффузной полиморфной инфильтрации, занимающей большую часть коркового слоя. Сохранные канальцы раздвинуты интерстициальным инфильтратом без явлений тубулита. В зонах наиболее плотной инфильтрации сохранные канальцы отсутствуют.
- Артерии и артериолы – без особенностей.
-
- Иммунофлюоресценция (БП 64610-17):
- IgG – нет
- IgA – нет
- IgM – нет
- C1q – нет
- C3 – нет
- Карра – нет
- Lambda – нет
- Фибриноген – нет
-
- Заключение: Морфологическая картина наиболее характерна для поражения почек в рамках лимфополиферативного заболевания, однако для верификации диагноза лимфомы необходимо иммуногистохимическое исследование.

Исследование Е.С.Столяревич

Доклад Цыгина А.Н. VII Научно-практическая конференция РДО в Сибирском Федеральном округе 6-7 сентября 2019, Томск

Электронная микроскопия

- На полутонких срезах 3 клубочка. Клубочки имеют обычное строение, за исключением слабой гиперклеточности. Туболо-интерстиций практически полностью замещен плотным инфильтратом из довольно крупных клеток лимфоидного ряда.
- При электронной микроскопии в клубочках толщина и ультраструктура базальных мембран капилляров соответствуют норме. Депозиты не обнаружены. Малые отростки подоцитов в основном сохранны, имеются очаги их распластывания. В интерстиции плотные инфильтраты из крупных лимфоидных клеток с признаками незрелости - довольно широкой цитоплазмой с органеллами, крупными ядрами. Скопления таких же клеток в просвете перитубулярных капилляров.
- В клубочках без патологии. Инфильтрация интерстиция незрелыми лимфоидными элементами, они же - практически во всех перитубулярных капиллярах.

Доклад Цыгина А.Н. VII Научно-практическая конференция РДО в Сибирском Федеральном округе 6-7 сентября 2019, Томск

Бластные клетки в сосуде интерстиция

Доклад Цыгина А. Н.
VII Научно-практическая конференция РДО в Сибирском Федеральном округе
6-7 сентября 2019, Томск

При дополнительном иммуногистохимическом исследовании почечной ткани (проф. Коновалов, ФНКЦ ДГОИ им. Дмитрия Рогачева) обнаружены признаки Т-лимфобластной лимфомы).

Ребенок переведен в ФНКЦ ДГОИ им. Дмитрия Рогачева, Получил 5 курсов химиотерапии, перенес сепсис. Функции почек восстановились неполностью. Продолжается наблюдение.

Доклад Цыгина А.Н.
VII Научно-практическая конференция РДО в Сибирском Федеральном округе
6-7 сентября 2019, Томск
Доклад Цыгина А.Н.
VII Научно-практическая конференция РДО в Сибирском Федеральном округе
6-7 сентября 2019, Томск

Типы повреждения почек при лимфомах (Cohen, 2010)

Тип повреждения	Частота	Клинические проявления
Лимфоматозная инфильтрация	34% лимфом (13% Hodgkin's) по аутопсиям	Часто бессимптомно, возможны – почечная недостаточность, боль в пояснице
Болезни мин.изменений	0.4% при Hodgkin's; Редко при не_ходжкинских	Нефротический синдром, иногда с ОПП
Моноклональные Иг-депозиты	редко	Протеинурия, почечная недостаточность
Амилоидоз	редко	Нефротический синдром +/−почечная недостаточность
Иммунотактоидная нефропатия	редко	Выраженная протеинурия/поч.недостаточность
Мембранозная гломерулопатия	редко	Протеинурия, почечная недостаточность

Доклад Цыгина А.Н. VII Научно-практическая конференция РДО в Сибирском Федеральном округе 6-7 сентября 2019, Томск

Терапевтические протоколы

- Циклофосфамид, винкристин, адриамицин, дексаметазон.
- Высокие дозы метотрексата и цитарабин

- Пегаспараза, ингибиторы киназ (иматиниб)

Доклад Цыгина А.Н.
VII Научно-практическая конференция РДО в Сибирском Федеральном округе
6-7 сентября 2019, Томск
Доклад Цыгина А.Н.
VII Научно-практическая конференция РДО в Сибирском Федеральном округе
6-7 сентября 2019, Томск

Тубулоинтерстициальный нефрит как он есть

- Всегда с нарушением функции (↓СКФ)
- Нефротический синдром и макрогематурия нехарактерны
- Биопсия почки у детей показана практически во всех случаях
- При устранении этиологического фактора возможно спонтанное восстановление функции почек
- Раннее назначение преднизолона при идиопатическом, лекарственном и постинфекционном ТИН
- При вторичном характере ТИН – лечение основного заболевания

Доклад Цыгина А.Н. VII Научно-практическая конференция РДО в Сибирском Федеральном округе 6-7 сентября 2019, Томск