

АМИЛОИДОЗ НА ДИАЛИЗЕ - ЛЕЧИТЬ ИЛИ НЕ ЛЕЧИТЬ?

Домашенко О.М.

07.09.2019 г

Томск



Амилоидоз: мифы и реальность.

Доклад Домашенко О.М.

VII Научно-практическая конференция
РДО в Сибирском Федеральном округе
6-7 сентября 2019, Томск



- Амилоидоз – непрерывно прогрессирующее фатальное заболевание, поражающее все органы и ткани, но в особенности почки.
- Амилоидоз – заболевание с худшим прогнозом, продолжительность жизни пациента с амилоидозом коротка, особенно на заместительной почечной терапии.
- Специфической терапией амилоидоза является колхицин и стероиды.
- Отложение амилоида в тканях – необратимый процесс.
- И без того плохой прогноз пациента на ЗПТ ухудшается при выборе перитонеального диализа, как вида ЗПТ.
- Пациентам с амилоидозом не трансплантируют органы.
- Диализный амилоидоз есть у каждого «винтажного» пациента на ЗПТ, кроме синдрома карпального канала пациенту ничего не грозит.
- Пациенты, получающие ГДФ не страдают диализным амилоидозом.

VII Научно-практическая конференция
РДО в Сибирском Федеральном округе
6-7 сентября 2019, Томск

Амилоидоз

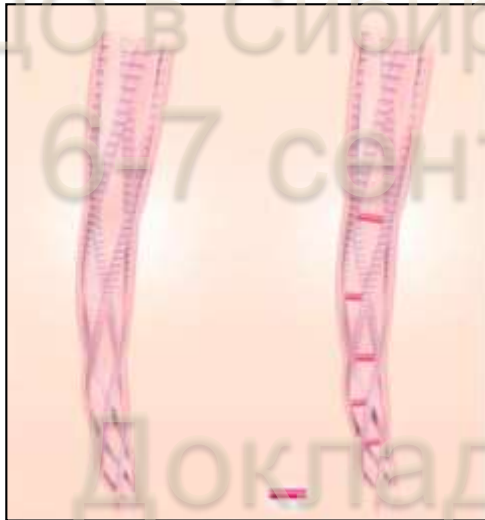Доклад Домашенко О.М.

- *Термин, объединяющий группу заболеваний, характеризующихся отложением белковых фибрилл в экстрацеллюлярном пространстве.*
- **На настоящий момент известно более 30-ти амилоидогенных белков.** Эти белки образуются из аполипопротеинов (аполипопротеин AI, аполипопротеин AII и сывороточный амилоид A), протеогормонов (атриальный натрийуретический пептид, кальцитонин, инсулин, островковый амилоидный полипептид и пролактин) иммуноглобулинов (I- и k-легкие цепи, тяжелые цепи), протеаз (лизосомы), ингибиторов протеаз (цистатин), трансмембранных белков (белок-предшественник амилоида), транспортных белков (транстиретин) и других (gelsolin, фибриноген, lactadherin, лактоферрин, b2-микроглобулин).
- **Общий признак для всех этих белков** - способность образовывать агрегаты при специфических условиях, которые приводят к образованию и отложению амилоида. Ткани-мишени зависят от происхождения и типа фибриллярного белка, который откладывается в ткани, отсюда разнообразие клинических проявлений.
- **Олигомеры сами по себе являются токсичными**, токсичность разных олигомеров направлена на разные ткани.
- **В отложениях были обнаружены также и другие молекулы**, такие как аполипопротеин E (АпоЕ), SAP (Serum amyloid P component) и протеогликан перлекан.

6-7 сентября 2019, Томск

Структура амилоида.

Доклад Домашенко О.М.



Депозиты амилоида состоят из войлокоподобного массива из жестких, линейных, неразветвленных агрегированных фибрилл шириной от 7,5 до 10 нм неопределенной длины.

Амилоидные фибриллы схожи между собой и представляют уложенные в стопку антипараллельные β -структуры, направленные перпендикулярно оси фибриллы.

Амилоидные фибриллы могут быть прямыми или перекрученными, могут содержать много протофиламентов, которые выстраиваются параллельно оси фибриллы или закручиваться относительно друг друга. Можно представить, что амилоидные фибриллы представляют собой закрученные в спираль антипараллельные β -листы, внутри спирали образуется полость, подобно цилиндру.

SAP и его роль в амилоидогенезе.

Доклад Домашенко О.М.

- SAP (PTX2) (Serum amyloid P component) является членом семейства белков пентраксинов, которое включает С-реактивный белок (CRP) и пентраксин-3 (PTX3). SAP вырабатывается гепатоцитами и выделяется в кровь, поддерживаясь в крови на постоянном уровне.
- Структура близка со структурой С-реактивного белка.
- Каждая молекула SAP имеет два Са ++, и, таким образом, пентамер имеет 10 атомов Са ++ на одной стороне диска. С помощью Са ++ эта сторона диска связывается с различными молекулами, включая апоптотический мусор, бактериальные полисахариды, фибриллы амилоида и бактериальные токсины.
- Фагоцитарные клетки, такие как моноциты и макрофаги затем связывают SAP, CRP, или PTX-3, и поглощают мусор или другой материал, связанный с белками-пентраксинами.
- ***Однако кальций-зависимое связывание SAP с волокнами амилоида, стабилизирует амилоидные отложения, защищая их от протеолиза и атаке фагоцитирующими клетками, и способствует «невидимости» амилоида для иммунной системы***

Классификация амилоидоза по типу белка предшественника.

Белок амилоида	Белок-предшественник	Клиническая форма амилоидоза	Поражение почек
AA	SAА-белок	Вторичный амилоидоз при хронических воспалительных заболеваниях, в том числе периодической болезни и синдроме Макла-Уэллса	+
AL	λ-, κ-Лёгкие цепи иммуноглобулинов	Амилоидоз при плазмоклеточных дискразиях — идиопатический при миеломной болезни и макроглобулинемии Вальденстрема	+
ATTR	Транстиретин	Семейные формы полинейропатического, кардиопатического и иных видов амилоидоза, системный старческий амилоидоз	±
Aβ ₂ M	β ₂ -Микроглобулин	Диализный амилоидоз	
AGel	Гелсолин	Финская семейная амилоидная полинейропатия	-
AApoAI	Аполипопротеин AI	Амилоидная полинейропатия (III тип по van Allen, 1956)	+
AFib	Фибриноген	Амилоидная нефропатия	+
Aβ	β-Белок	Болезнь Альцгеймера, синдром Дауна, наследственные кровоизлияния в мозг с амилоидозом (Голландия)	-
APrP ^{Scr}	Прионовый белок	Болезнь Кройтцфельда-Якоба, болезнь Герстманна-Штраусслера-Шейнкера	-
AANF	Предсердный натрийуретический фактор	Изолированный амилоидоз предсердий	-
AIAPP	Амилин	Изолированный амилоидоз в островках Лангерганса при сахарном диабете II типа, инсулиноме	-
ACal	Прокальцитонин	При медулярном раке щитовидной железы	-
ACys	Цистатин С	Наследственные кровоизлияния в мозг с амилоидозом (Исландия)	-

Основные амилоидогенные белки:

Доклад Домашенко О.М.

AA амилоидоз

- Отложение сывороточного протеина А – острофазного белка. Происходит у пациентов с длительно текущими воспалительными заболеваниями.

AL амилоидоз

- Легкие цепи Ig или их фрагменты. Более часто лямбда-изотип. Синтезируются патологическим клоном плазматических клеток. Этот вид амилоидоза связан с лимфопролиферативными заболеваниями.

Заболевания, осложняющиеся развитием АА амилоидоза

Неинфекционные воспалительные заболевания.

□ **Артриты**

Ревматоидный артрит, анкилозирующий спондилоартрит, ювенильный артрит, синдром Стила взрослых, псориатический артрит, подагрический артрит.

□ **Заболевания кишечника**

Болезнь Крона, НЯК.

□ **Системные заболевания**

Болезнь Бехчета, узелковый полиартериит, гигантоклеточный артериит, артериит Такаясу, ревматическая полимиалгия.

□ **Прочие заболевания**

Саркоидоз, болезнь Розаи-Дорфмана (синусный гистиоцитоз с массивной лимфаденопатией), синдром Шницлера, периодическая лихорадка с афтозным стоматитом, фарингитом и аденитом, рецидивирующий идиопатический перикардит, SAPHO-синдром (синовит, акне, пустулёз, гиперостоз, остеит), ожирение.

Инфекционные болезни.

□ **Хронические инфекции**

Остеомиелит, бронхоэктатическая болезнь, туберкулёз, пиелонефрит, лепра, пролежни, болезнь Уиппла.

□ **Заболевания, предрасполагающие к хроническим инфекциям**

Муковисцедоз, буллезный эпидермолиз, еюно-подвздошный анастомоз, наркомания, параплегия.

□ **Иммунодефицитные состояния, предрасполагающие к хроническим инфекциям**

Гипогаммаглобулинемия, X-сцепленная гипогаммаглобулинемия, Циклическая нейтропения, ВИЧ/СПИД, прочие иммунодефициты.

Заболевания, осложняющиеся развитием АА амилоидоза

Наследственные аутовоспалительные синдромы

Семейная средиземноморская
лихорадка,

Периодический синдром,
ассоциированный с рецептором TNF,

Синдром периодической лихорадки,
ассоциированный с криопирином,

Гипер IgD синдром,

Другие моногенные
аутовоспалительные заболевания.

Новообразования

□ **Гематологические заболевания**

Болезнь Кастлемана, лимфома
Ходжкина, Макроглобулинемия
Вальденстрёма, волосатоклеточный
лейкоз взрослых.

□ **Солидные опухоли**

Гепатома, почечная карцинома,
аденокарцинома лёгких,
Мезотелиома, аденокарциномы
желудка и кишечника.

Пациенты с амилоидозом с ХБПст5Д.

Доклад Домашенко О.М.

- От 0,5% до 1,9% всех пациентов на ЗПТ.
- По данным Российского диализного регистра к концу 2009 г:
 - 0,7% от всех больных на ЗПТ и 1% больных на ЗПТ >65 лет.
 - 0,7% от ХГД-пациентов, 0,8% от ПАПД-пациентов и 0,4% от пациентов на АТПП.
- По данным Российского диализного регистра к концу 2011 г:
 - 1% от всех больных на ЗПТ и 1,4% больных на ЗПТ >65 лет.
- По данным Российского диализного регистра к концу 2013 г:
 - 1% от всех больных на ЗПТ и 1,2% больных на ЗПТ >65 лет.

6-7 сентября 2019, Томск

Анализ 2167 пациентов на ЗПТ.

Распространенность амилоидоза.

1,8% от 2167 пациентов на ЗПТ за 10 лет – пациенты с морфологически подтвержденным амилоидозом, в качестве причины ESRD.

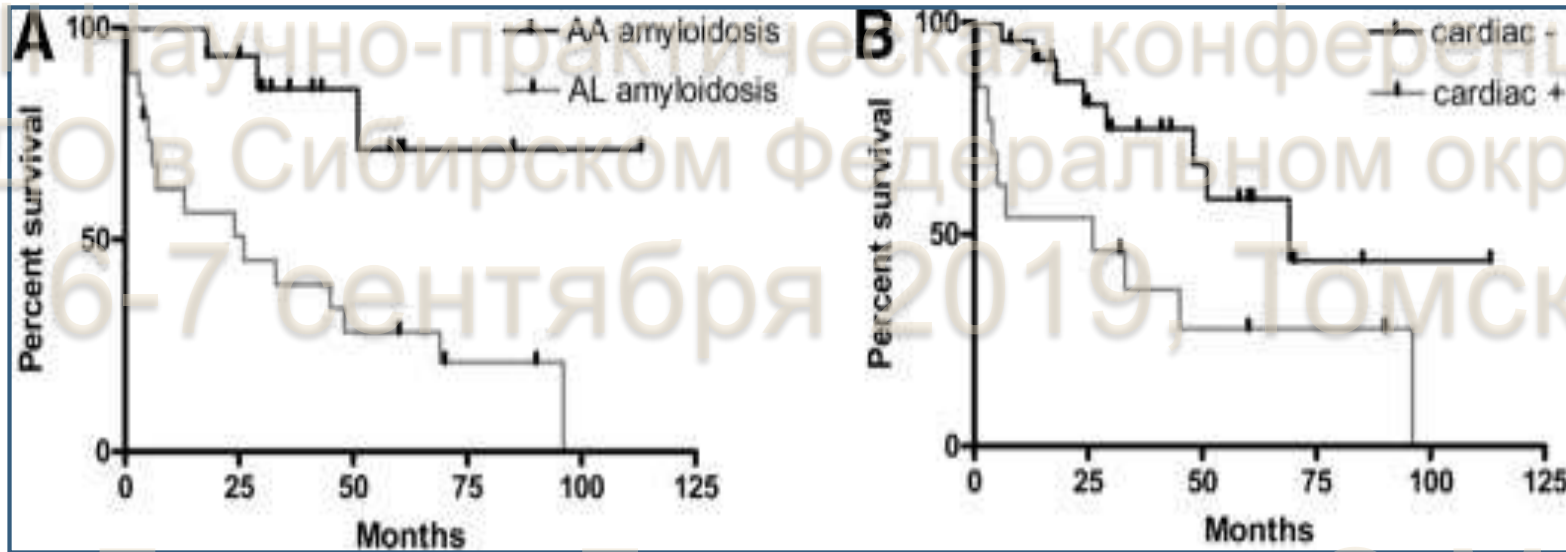
20 пациентов с AA амилоидозом

- 30% - хронические инфекции, 70% - воспалительные заболевания.
- Начало ЗПТ от постановки диагноза – $25,2 \pm 11$ мес.
- Продолжительность наблюдения – $37,4 \pm 6,2$ мес.
- Умерли 15% (3 пациента), 25% - выпали из под наблюдения, 15% - АТПП, 45% - продолжают ЗПТ.

19 пациентов с AL амилоидозом

- 36,8% - MM III ст.
- 63,2% - MM ст.I и моноклональные гаммапатии.
- 78,9% продолжили получать химиотерапию после старта ЗПТ.
- Начало ЗПТ от постановки диагноза – $69,3 \pm 25$ мес.
- Продолжительность наблюдения – $31,8 \pm 7,3$ мес.
- Умерли 78,9%, 21,1% продолжают ЗПТ.
- Медиана выживаемости 26 месяцев.

Сравнительный анализ выживаемости на диализе пациентов с амилоидозом.

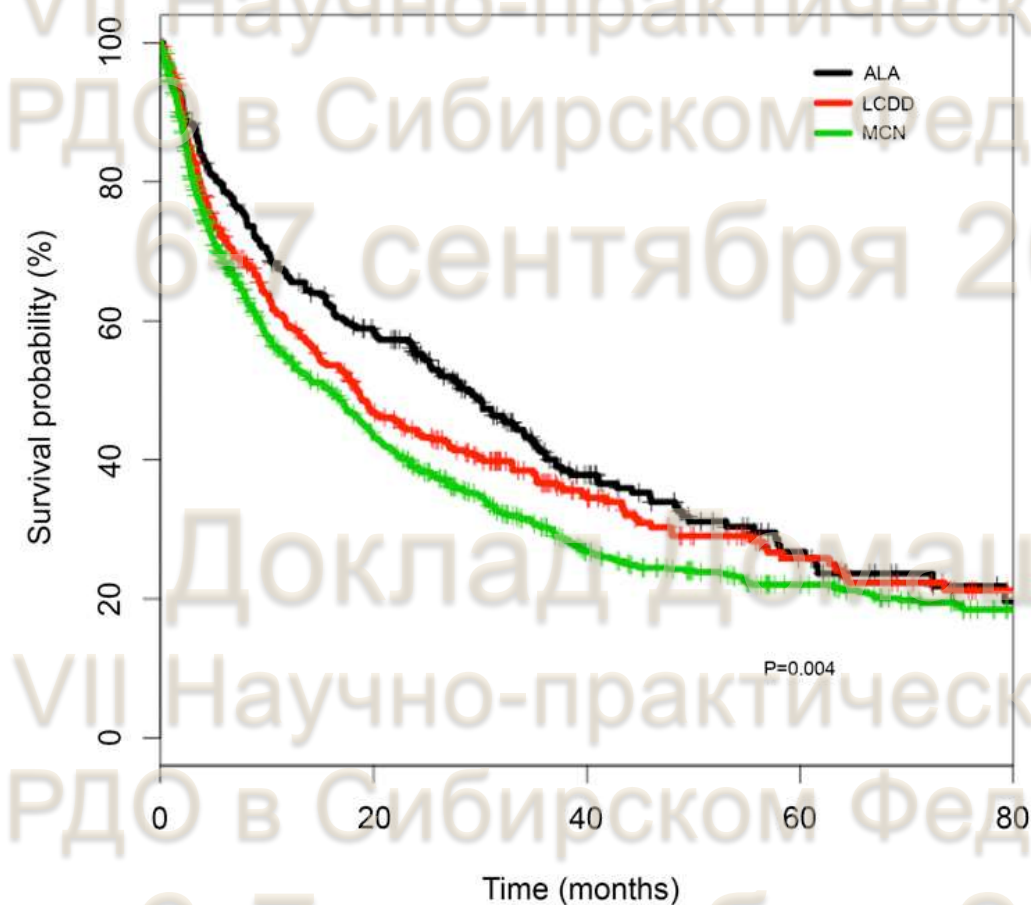


□ Сравнительная выживаемость на диализе пациентов с AA и AL амилоидозом

□ Сравнительная выживаемость на диализе пациентов с амилоидозом с и без поражения сердца.

AL амилоидоз и миелома – выживаемость на диализе

Доклад Домашенко О.М.



ALA – AL амилоидоз

LCDD – болезнь отложения
легких цепей

MCN – миеломная нефропатия

10 лет наблюдения – 2002-2011г.

Данные выживаемости на диализе
сопоставимы у всех трех
нозологий.

Для AL амилоидоза выживаемость
1 год – 59%, 5 лет – 26%. Медиана
выживаемости – 28,9 месяцев.
Фактор риска – поражение сердца.

Пациенты с амилоидозом на ЗПТ.

Доклад Домашенко О.М.

Выживаемость на ЗПТ (не отличается на ПАПД и ХГД)

70% - 1-й год лечения

30-44% к 5-6 году.

Медиана выживаемости

AA амилоидоз – 39-42 месяца

AL амилоидоз – 26 -30 месяцев


Основные причины смерти

– сепсис и кардиальные причины.

Трансплантация:

Для AL амилоидоза – гематологическая ремиссия больше года. Для AA амилоидоза – контроль основного заболевания. Для обоих типов – отсутствие тяжелого поражения сердца.

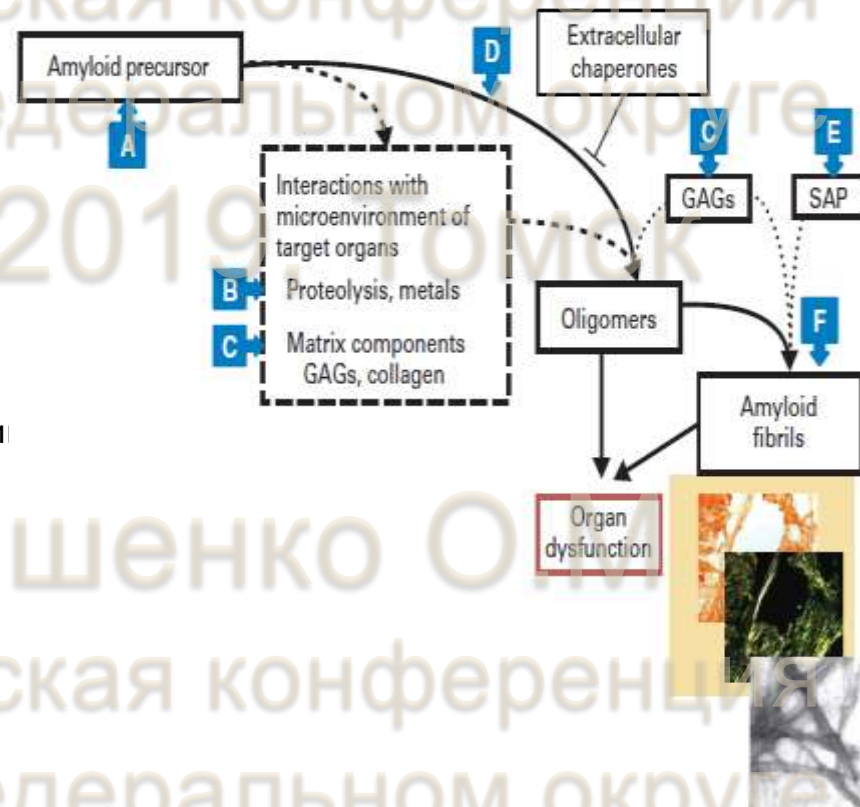Средняя выживаемость на трансплантации для AL амилоидоза 9 лет при сохраняющейся гематологической ремиссии после трансплантации, 5 – если гематологическая ремиссия после трансплантации отсутствует.



Каскад молекулярных событий, приводящих к амилоидозу – точки приложения терапии амилоидоза.

Доклад Домашенко О.М.

- (A) Синтез амилоидогенного предшественника могут снизить бортезомиб, мелфолан, и др. химиопрепараты при AL амилоидозе, патогенетическая терапия при AA амилоидозе, и тд. Подавление экспрессии генов (сайленсинг с использованием РНК-интерференции) - испытания на животных моделях.
- (B) Ингибиторы протеаз (секретазы) и металлопротеиназ – клинические испытания.
- (C) Соединения, препятствующие связыванию GAG с амилоидным белком. **Эпродизат** конкурентно связывается с участками, связывающими гликозаминогликаны с SAA, и ингибирует полимеризации фибрилл и отложение амилоидов. Испытания 2-3 фазы при AA амилоидозе.
- (D) Малые молекулы, способные стабилизировать амилоидный предшественник и предотвращающие его неправильное складывание и агрегацию (дифлунизал, тафамидис) – препараты ждут одобрения FDA – терапия транстретинового амилоидоза.
- (E) Низкомолекулярный препарат, связывающий SAP в циркуляции – **миридесап** - клинические испытания 2 фазы завершены.
- (F) Удаление амилоидных отложений из тканей – анти-SAP-антитела - **дезамизумаб** - клинические испытания 2 фазы завершены.



Новые возможности медикаментозной терапии амилоидоза. Миридесап.

Доклад Домашенко О.М.

- Низкомолекулярный препарат, Miridesap [(R) -1-[6 - [(R) -2-карбокси-пирролидин-1-ил] -6-оксогексаноил] пирролидин-2-карбоновая кислота], ранее известный как СРНРС, связывается с SAP и этот комплекс захватывается гепатоцитами и разрушается, циркулирующий SAP быстро истощается.

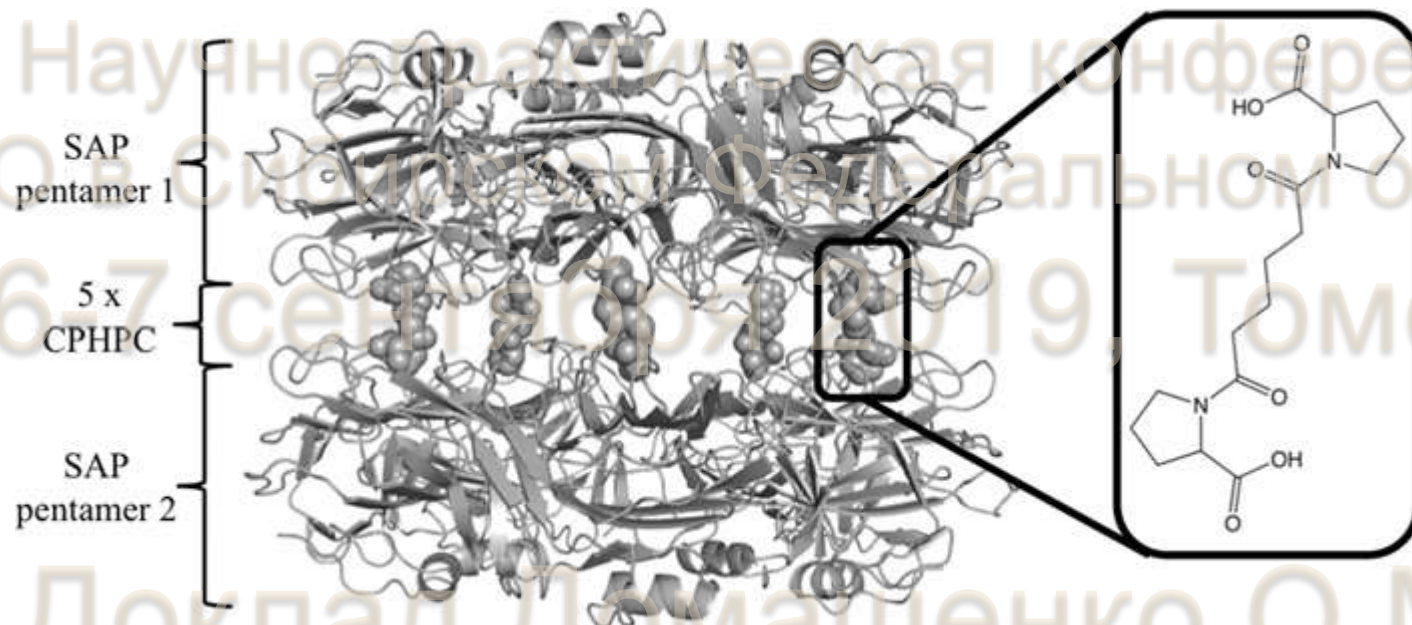
Доклад Домашенко О.М.

VII Научно-практическая конференция
РДО в Сибирском Федеральном округе

6-7 сентября 2019, Томск

Миридесап и SAP.

Доклад Домашенко О.М.



Два пентамера SAP сшиты пятью молекулами миридесапа через Ca связывающие участки.

Быстрое истощение SAP в циркуляции приводит к перераспределению его из амилоидных отложений в тканях с его выходом в циркуляцию. Тканевой пул SAP может в 1000 раз превышать таковой в циркуляции при амилоидозе.

Новые возможности медикаментозной терапии амилоидоза. Дезамизумаб.

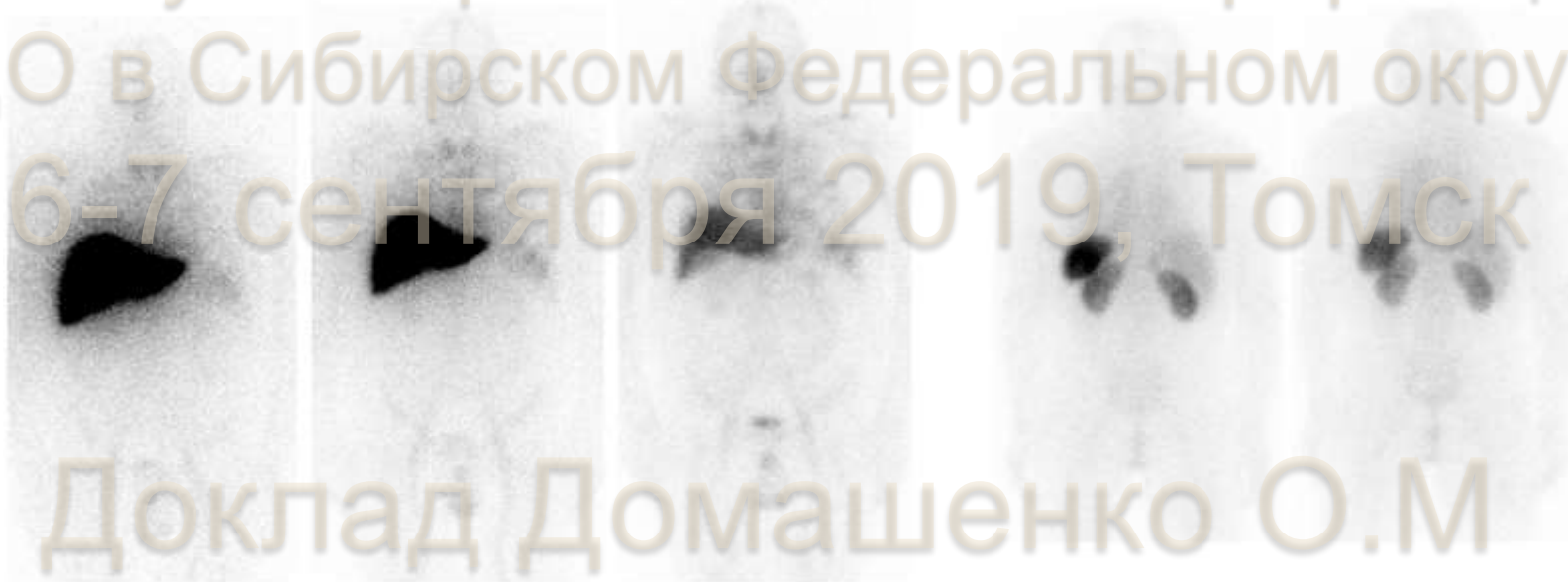
- Дезамизумаб - гуманизированное моноклональное анти-SAP-антитело IgG1 - иммунотерапия амилоидоза. Эти антитела быстро связывают SAP амилоидных отложений и запускают процесс удаления амилоида из пораженных тканей.

Результаты совместного использования миридесапа и дезамизумаба.

Доклад Домашенко О.М.

VII Научно-практическая конференция РДО в Сибирском Федеральном округе

6-7 сентября 2019, Томск



Доклад Домашенко О.М.

А. Сцинтиграфия с меченым амилоидным компонентом P (SAP) у пациента с AL амилоидозом. Изображения до лечения (слева), через 42 дня после первой дозы дезамизумаба (в центре) и через 42 дня после второй дозы дезамизумаба (справа).

В) Сцинтиграфия с меченым амилоидным компонентом P (SAP) у пациента с наследственным системным (AFib) амилоидозом. Изображения показаны до лечения (слева) и через 42 дня после лечения дезамизумабом (справа).

Клинический случай.

Пациент Ч. 1953 г.р.

□ История заболевания:

32 года – суставной синдром, субфебрилитет. Получал НПВС (д-з остеохондроз).

42 года – выставлен диагноз анкилозирующего спондилоартрита, получал метатрексат с неполным эффектом.

45 лет - эпизод иридоциклита. Пульс-терапия ГКС+плазмаферезы курсами – с непродолжительным эффектом.

Наблюдалась высокая активность с СОЭ до 50 мм/час, ЦРБ до 65 мг/л.

62 года - госпитализирован в связи с тяжелой анемией, **НЬ до 68 г/л**, при обследовании выявлены отеки, асцит, гидроторакс, гиподиспротеинемия: **о.белок 59 г/л, альбумин 30 г/л, азотемия: креатинин 280 мкмоль/л, мочевины 17,4 ммоль/л. Протеинурия до 0,5 г/л** в разовом анализе, гипоизостенурия. **Выявлена ДГПЖ без признаков расширения ЧЛС. Траковался как хронический пиелонефрит.** Получил гемотрансфузию, мочегонные, препараты железа. Был выписан без признаков гидроторакса, поставлен на учет в ГНЦ, получал кетостерил, эпоэтин альфа. ХБП быстро прогрессировала.

В феврале 2017 г – АВФ правого предплечья.

В 63 года **07.04.2017** начата ЗПТ методом ХГД. (Через 28 лет от дебюта заболевания)

Клинический случай.

Пациент Ч. 1953 г.р.

- В ходе лечения на ХГД отмечалось прогрессивное снижение веса в общей сложности на 7 кг. Дважды – в сентябре 2017 года и августе 2018 г – выявлены асцит, гидроторакс, потребовавшие ежедневных сеансов ГД с постепенным снижением сухого веса (прогрессировала гипотензия до 95/60 мм рт ст).
- Получал ЗПТ в режиме ГДФ постдилюция, 3 р/нед по 4 ч, eKt/V 1.7-2.0. Медикаментозное сопровождение – дарбэпоэтин 30 мкг/нед, кетостерил, сульфасалазин, омепразол, диклофенак.
- **С первых месяцев ЗПТ появились и нарастали жалобы на отсутствие аппетита, перестал различать вкусы. Имела место макроглоссия, трудности с проглатыванием твердой пищи. Сохранялись боли в коленных и голеностопных суставах, позвоночнике.**
- Сохранялись гиподиспротеинемия, альбумин 29-31 г/л. Анемия Нь 95-108 г/л. **ЦРБ 27- 134 мг/л.**
- Продолжал наблюдаться ревматологом, в марте 2018 года при стационарном лечении получил курс дексаметазона по схеме 16-8-8-6-4. **Антицитокиновая терапия сочтена нецелесообразной. Был выписан с минимальным клиническим улучшением.**
- Прогрессивное ухудшение состояния к сентябрю 2018 года, нарастание признаков сердечно-сосудистой недостаточности, ортостатические коллапсы, гипотензия с 08/2018 средние цифры АД 82/55, ФВ по ЭХО-КГ 50%. Пациент был госпитализирован на отделение терапии, где на фоне прогрессирования сердечнососудистой недостаточности

Клинический случай.

Пациент Ч. 1953 г.р.

- **12.09.18 скончался в возрасте 64 лет.**
- **Патологоанатомический диагноз:** Анкилозирующий спондилоартрит. ИБС, атеросклеротический кардиосклероз.
Осложнения: системный амилоидоз с поражением сердца, почек, печени, надпочечников, желудка. Двусторонний гидроторакс. Асцит. Острая сердечно-сосудистая недостаточность от 12/09/2018г.
Сопутствующие: ЖКБ. Хронический калькулезный холецистит.

- **Амилоидоз верифицирован постмортально.**

Продолжительность ЗПТ 16,5 месяцев.

6-7 сентября 2019, Томск

Клинический случай.

Пациент П. 1957 г.р.

- **История заболевания:** Болезнью Бехтерева страдает с **1989г (с 32 лет)**. С 1999г. получал базисную терапию сульфосалазином. С 2001г. – метотрексат 7.5 мг., преднизолон 10 мг. С 2004г. – метотрексат 12.5 мг., метипред 4 мг. С 2006г. – метотрексат 12.5 мг., сульфосалазин 2 гр., метипред 4мг. Однако активность оставалась высокой.
- 49 лет (2007г) - выраженные отеки нижних конечностей. В марте 2007г. В ходе госпитализации - нефротический синдром подтвержден. Суточная протеинурия до 12 г. Проведена высокодозная пульс-терапия циклофосфаном 1 гр., метипредом 3 гр. с положительным эффектом. С этого периода наблюдались клинические признаки поражения кишечника в виде неустойчивого стула.
- **В марте 2007 г. проведена пункционная нефробиопсия, где выявлен АА амилоидоз почек.**
- **С мая 2007г. на антицитокиновой терапии - Ремикейд (Инфликсимаб) 3 мг\кг.** Первые 2 инфузии перенес хорошо, существенно снизилась клинико-иммунологическая активность заболевания, со стороны почек явлений прогрессирования не наблюдалось. В июне 2007г. через 10 дней после 3-й инфузии появились респираторные явления, при обследовании **выявлена эозинофильная пневмония.** Метотрексат отменен, увеличена доза ГКС до 35 мг\с по преднизолону. Очередная инфузия Инфлексимаба в связи с развившимся состоянием не проводилась. На фоне лечения отмечается улучшение состояния, исчезновение респираторных явлений, при контрольной КТ легких в сентябре 2007г. – полное разрешение инфильтративных изменений.

Клинический случай.

Пациент П. 1957 г.р.

- **В октябре 2007г.** (50 лет) - тотальное поражение кожи , обследовался у микологов с подозрением на распространенный микоз, был выставлен диагноз **Распространенный экссудативный псориаз** требующий усиления иммуносупрессии. В клинику МАПО обратился в январе 2008г. По лабораторным данным функция почек сохранна на фоне персистирующего нефротического синдрома. По данным от 10.01.08г. – СПУ 26-17,5 г/сутки, о.белок 47-50г/л, альбумин 21-26 г/л, холестерин 7,96 ммоль/л, креатинин 119-107 мкмоль/л, мочевины 13,45 ммоль/л, хронический ДВС-синдром (фибриноген 10,26-6,35г/л, Д-димеры 2, ПДФ 20). Был осмотрен дерматологом повторно , состояние расценено как **псориаз эритродермический** с поражением кожных покровов более чем на 90%. Повторные анализы на микологическое исследование дали отрицательные результаты. На фоне активации патогенетической терапии (циклофосфан 1г, метилпреднизолон 1,5г) отмечалась положительная динамика. Был выписан на дозе метипреда 24мг, амбулаторно была продолжена антикоагуляционная терапия НМГ, принимал диувер 5 мг/сутки, моноприл 5 мг/сутки, закор ретард 40мг/сутки, кетостерил 12 таб. в день.
- **22.02.08г.** Госпитализирован с лихорадкой, лейкоцитозом, явлениями перитонизма на фоне гипопропротеинемии (альбумин 17,5 г\л), состояние расценено как **нефротический криз**, проводилась активная инфузионная терапия , криз купирован. По лабораторным данным впервые выявлено **снижение почечной функции – креатинин 300 мкмоль/л.**

6-7 сентября 2019, Томск

Клинический случай.

Пациент П. 1957 г.р.

- **27.06.08г. (50 лет)** – креатинин 611 мкмоль/л, мочевины 22 ммоль/л, альбумин 17,9 г/л, общий белок 47,5 г/л, ФГ 10,52 СПУ 9г, гемоглобин 91г/л, что соответствует прогрессированию ХПН на фоне персистирующего нефротического синдрома. В течении 3-х недель больной самостоятельно отменил НМГ, продолжал принимать метипред 24мг/сутки по альтернирующей схеме, кетостерил, симвостатин, препараты железа, гастропротекторы, от приема и-АПФ отказались в связи со стойкой гипотензией 90/60-100/70 мм рт. ст.
- **ХГД начат 1.07.08г. (50 лет) - через 18 лет от начала заболевания.**
- С 16.07.08г. получал гемодиализ на перманентном кава-катетере. В феврале 2009г. была сформирована АВ-фистула левого предплечья, на которой получал ХГД.
- **С 6.11.08г., в связи с высокой активностью основного заболевания в ревматологическом отделении центра им. В.А. Алмазова была начата антицитокиновая терапия– Хумира 40 мг п/к 1 раз в 2 недели.** Проведено 7 инъекции препарата Хумира (суммарная доза 280мг), позволило снизить дозу метипреда до 8 мг/сутки. **Уровень СРБ нормализовался. К 2011 году получал метипред 4 мг/сут и хумиру 40 мг 1 р/2 нед.**

6-7 сентября 2019, Томск

Клинический случай.

Пациент П. 1957 г.р.

- Режим диализа: 3 раза в неделю по 4 часа в бикарбонатном режиме; ГДФ постдилюция с объемом замещения 20-24 л/сеанс. Диализ адекватный eKt/V 1,43 – 1,9. Анемия корригировалась без эритропоэз-стимулирующих препаратов с ноября 2009 года в связи с стойкими цифрами гемоглобина 139-149г/л., с целью коррекции артериальной гипертензии амлодипин 10 мг/сут.
- В феврале 2010 была диагностирована **двусторонняя нижнедолевая пневмония, учитывая возбудителя (в мокроте Ps. Aeruginosa) – нозокомиальная, на фоне иммунодефицитного состояния пациента.** В результате проводимой многокомпонентной антибиотикотерапии отмечалась положительная динамика (регресс лихорадки, нормализация клинико-лабораторных показателей, Rg картина). Введение хумиры было приостановлено до мая 2010 г с последующим возобновлением.
- Плановое введение хумиры приостанавливалось с сентября по декабрь 2011 г. в связи с отсутствием препарата, отмечалось значимое ухудшение состояния – усилился болевой синдром, признаки обострения заболевания по лабораторным данным (высокий ЦРБ), регрессировавшие на фоне возобновления терапии.
- **Апрель 2016 года – АТПП.**
- В настоящий момент функция трансплантата сохранна. Креатинин 60-68 мкмоль/л. Протеинурия 0-0,2г/л.
- **Базисная терапия – такролимус, майфортик, метипред 4 мг/сут.**
- Периодически получает курсы антибактериальной терапии в связи с обострениями хронического обструктивного бронхита, инфекций мочевыводящей системы, так же сохраняются жалобы на неустойчивость стула.

Клинический случай.

Пациент П. 1957 г.р. (62 года).

□ Диагноз клинический:

Основной: Анкилозирующий спондилит (болезнь Бехтерева), центральная форма, стадия IV. ФНС 2 ст. Распространенный псориаз, неактивная фаза.

Осложнения: Вторичный амилоидоз (AA-амилоидоз) с поражением почек. ХБП 5 ст. Хронический гемодиализ с 07/2008г. АТПП от 04/2016 г.

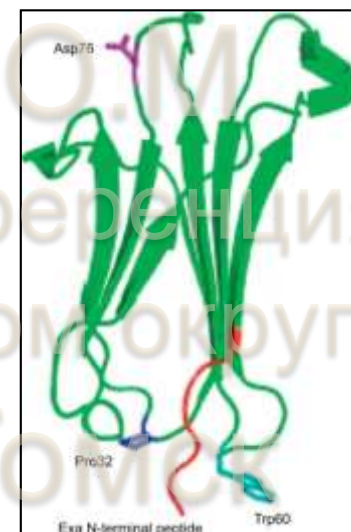
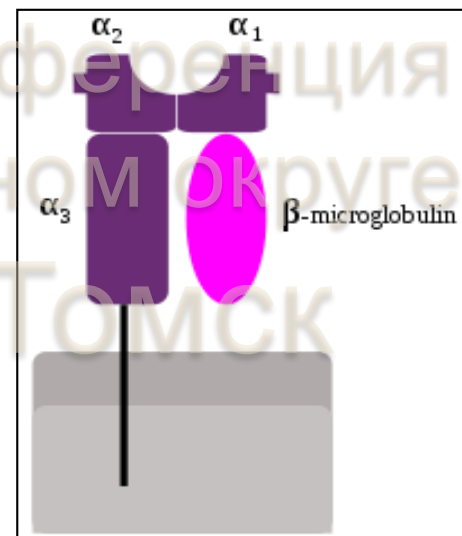
Сопутствующие: Язвенная болезнь, вне обострения. Рубцовая деформация луковицы 12-перстной кишки. Хронический эрозивный гастрит, вне обострения. Хронический дуоденит, вне обострения. Двусторонний нефроптоз 1 ст. Киста правой почки. Комбинированный геморрой. Вентральная грыжа. Пупочная грыжа. Хронический обструктивный бронхит вне обострения.

- **146 месяцев (12 лет)** от момента морфологического подтверждения диагноза амилоидоз. Через 16 месяцев от верификации амилоидоза начата ЗПТ, **92 месяца на ХГД, 38 месяцев на АТПП.**

6-7 сентября 2019, Томск

β_2 -микροглобулин, молекула и ее свойства.

- β_2 -микροглобулин — компонент лёгкой цепи основного комплекса гистосовместимости класса I (МНС I), представленный на всех ядродержащих клетках организма человека (кроме эритроцитов) 11,8kDa .
- β_2 -микροглобулин расположен рядом с α_3 -цепью на поверхности клетки. В отличие от α_3 не имеет трансмембранного участка. Выше β_2 -участка от поверхности клетки располагается цепь α_1 . Кроме альфа-цепи МНС I, β_2 -микροглобулин связывается с похожими молекулами, такими как CD1.
- У взрослых людей скорость продукции β_2 -микροглобулина поддерживается на одном уровне. Удаляется почками, где фильтруется, а затем в проксимальных канальцах подвергается катаболизму после реабсорбции.
- β_2 -микροглобулин имеет трехмерную структуру, аналогичную суперсемейству иммуноглобулинов 7 цепочек объединенных одной дисульфидной связью.

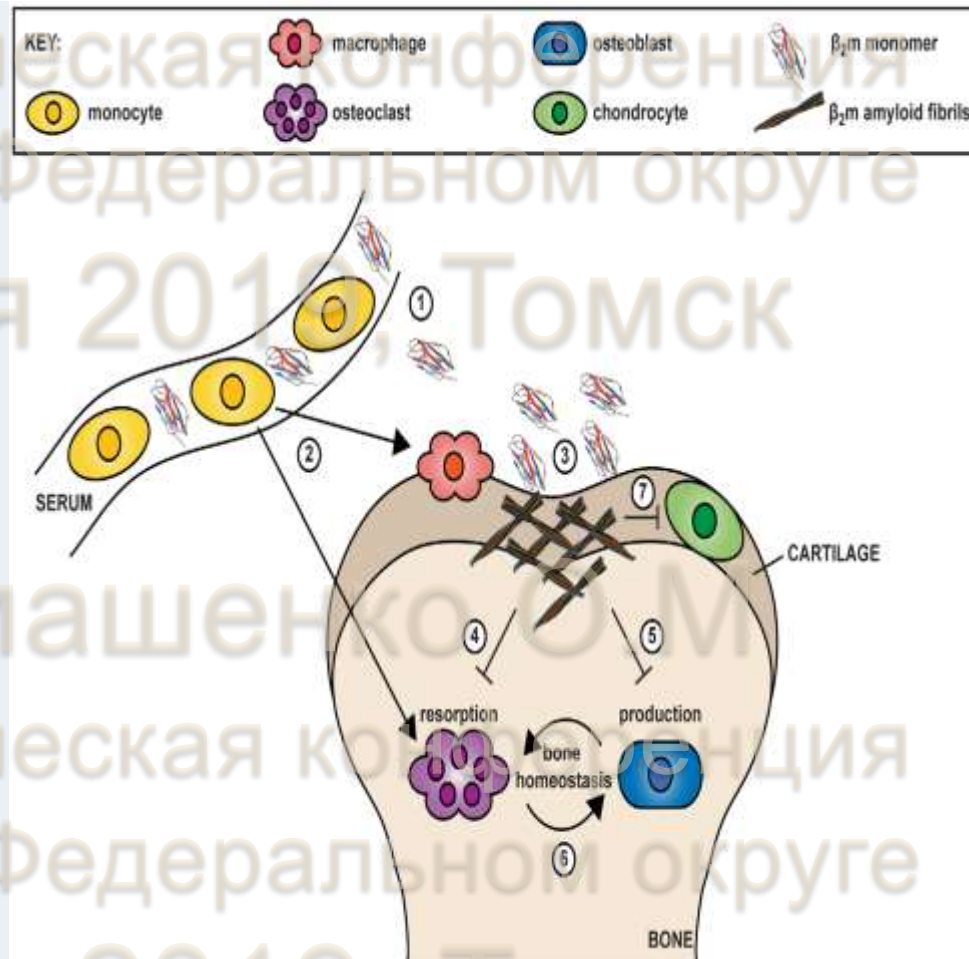


β2-микροглобулин и диализный амилоидоз.

- В норме концентрация в крови 1-3 мкг/мл. Суточная продукция 2-4 мг/кг/д.
- Повышение концентрации β2-микροглобулина прямо пропорционально снижению СКФ.
- Прогностически неблагоприятно в плане возможного развития диализного амилоидоза концентрация β2-микροглобулина ≥ 20 мг / л.
- Системное воспаление при ХГД поддерживает прогрессирование β2амилоидоза: интерлейкин (IL) -1, фактор некроза опухоли-α и IL-6 стимулируют синтез и высвобождение β2М макрофагами и / или увеличивают экспрессию антигенов основного комплекса гистосовместимости (МНС) класса I, увеличивая продукцию β2М
- Склонность к образованию амилоидных отложений в костях и связках при диализном амилоидозе частично объясняется сродством β2М к коллагену I и II типа.
- По некоторым данным β2-микροглобулин может участвовать в формировании амилоидных отложений, обнаруживаемых в сосудистой стенке диализных пациентов.

Мономерная и фибриллярная цитотоксичность β_2 -м.

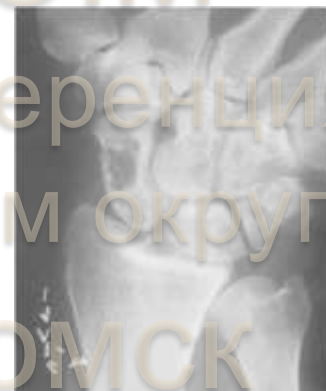
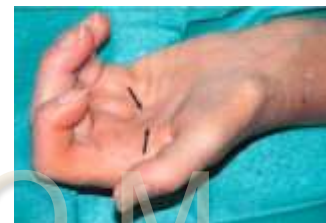1. Повышенный уровень циркулирующего мономера β_2 образует амилоидные отложения в костно-суставных тканях.
2. Циркулирующие моноциты способны дифференцироваться в макрофаги и остеокласты.
3. Макрофаги проникают в отложения амилоида, но амилоид устойчив к протеолизу и очищения амилоидных отложений не происходит.
3. Индуцированная β_2 гибель клеток моноцитов / макрофагов также способствует уменьшению образования остеокластов, вызывая уменьшение резорбции старой кости.
4. Гибель клеток остеобластов в присутствии мономера и / или фибрилл β_2 вызывает снижение образования костной ткани.
5. Снижение резорбции и формирования кости способствует патологическим изменениям нормального костного гомеостаза.
6. Гибель хондроцитов в присутствии мономера и / или фибрилл β_2 вызывает снижение образования хряща, приводящее к постепенной потере хрящевой ткани и воздействию на кости цитотоксического мономера β_2 и фибрилл.



Клинические проявления.

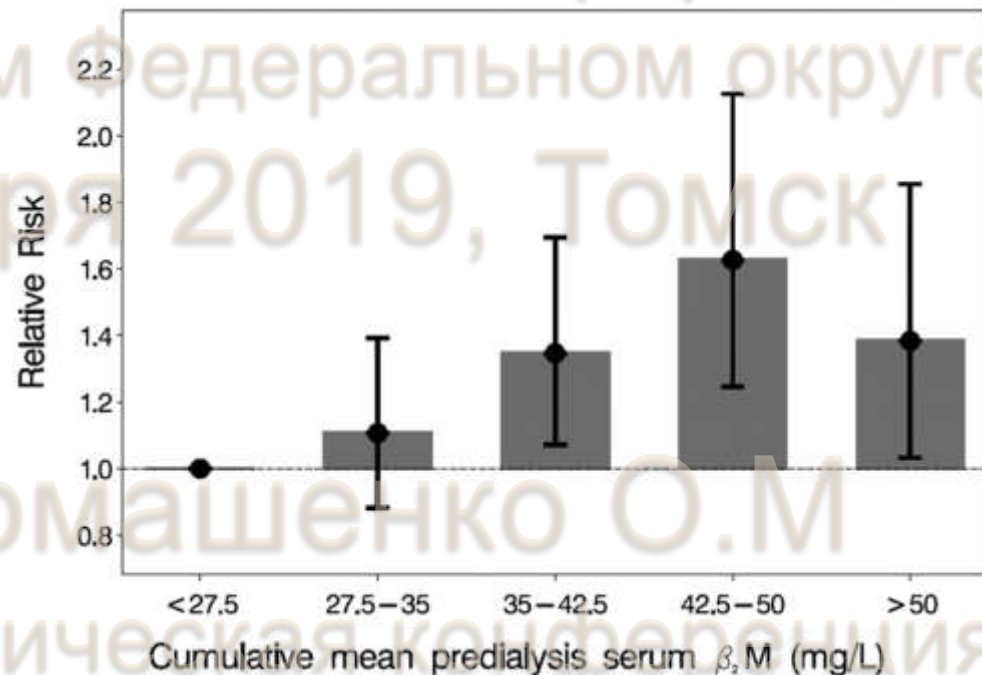
Доклад Домашенко О.М.

- Костные кисты. Появляются и прогрессируют быстро в отличие от бурых опухолей при ВГПТ. Несут опасность в виде патологических переломов.
- Плечелопаточный периартрит – часто боли в ночное время и на диализе значительно снижающие качество жизни.
- Деструктивная спондилоартропатия.
- Синдром карпального канала клинически проявляющийся в разной степени поражения срединного нерва.
- Стенозирующие лигаментиты.
- Реже описаны поражения внутренних органов, чаще всего ЖКТ от макроглоссии до нарушения эвакуации пищи из желудка в связи со стенозами, расширение толстой кишки с нарушением моторики.



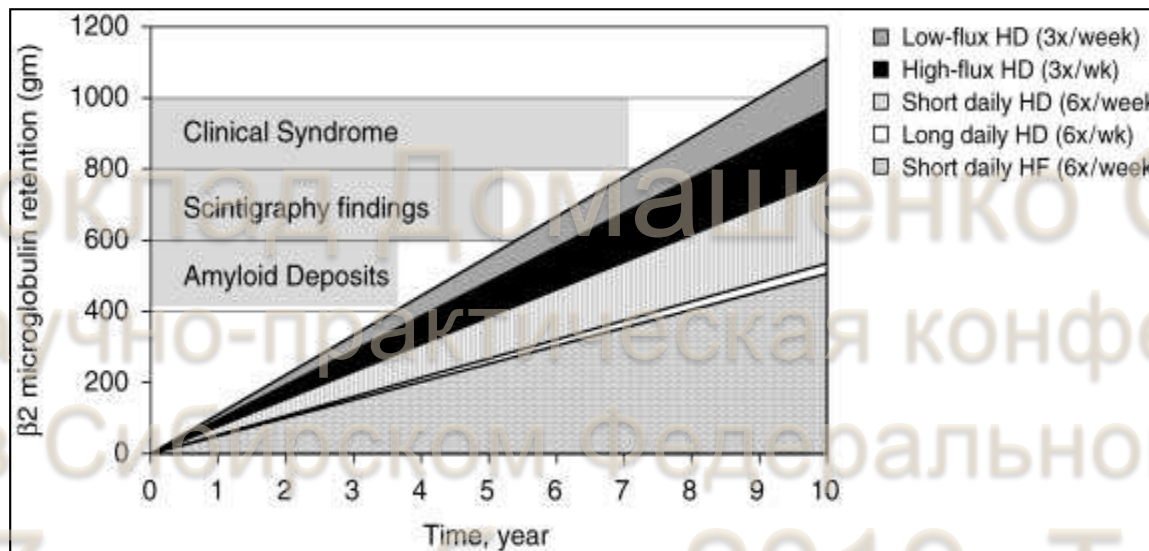
Уровень β 2микроглобулина и смертность.

- Связь смертности от всех причин с совокупными средними уровнями β 2М в преддиализе. Средние уровни β 2М в сыворотке до диализа в течение периода наблюдения значительно коррелировали со смертностью ($n = 1813$; $P = 0,001$) с очевидной фазой плато за пределами уровней β 2М от 42,5 до 50 мг / л.
- **Увеличение β 2М на каждые 10 мг/л повышало риск смерти на 11%.**



Диализный амилоидоз, распространенность и влияние клиренса мембран.

- По данным США >95% пациентов после 15 лет ЗПТ имеют диализный амилоидоз.
- Европейские данные – 20% после 2-4 лет терапии ХГД, 100% после 13 лет на ХГД.
- Клиренс различен для разных диализных мембран (для низко и высокопоточных), для разных методик (ГД, ГДФ, ежедневный короткий диализ, ежедневная ГДФ).

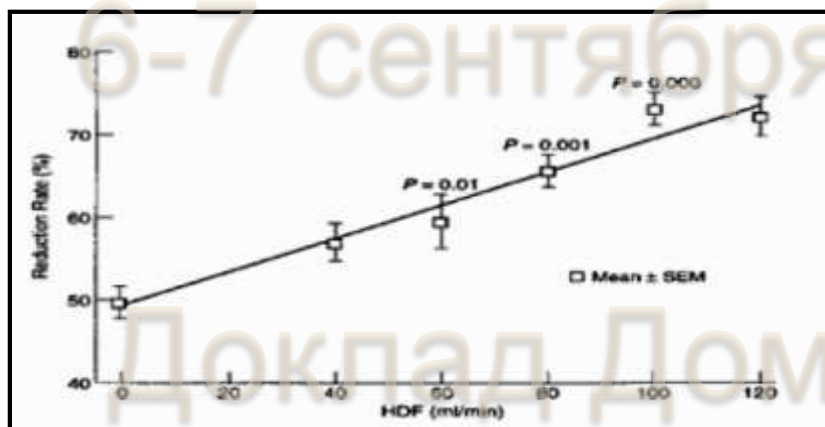


Как модальность диализа влияет на выведение $\beta 2$ -микроглобулина? ГДФ.

Доклад Домашенко О.М.

VII Научно-практическая конференция РДО в Сибирском Федеральном округе

6-7 сентября 2019, Томск



W.Lornoy et Al 2002

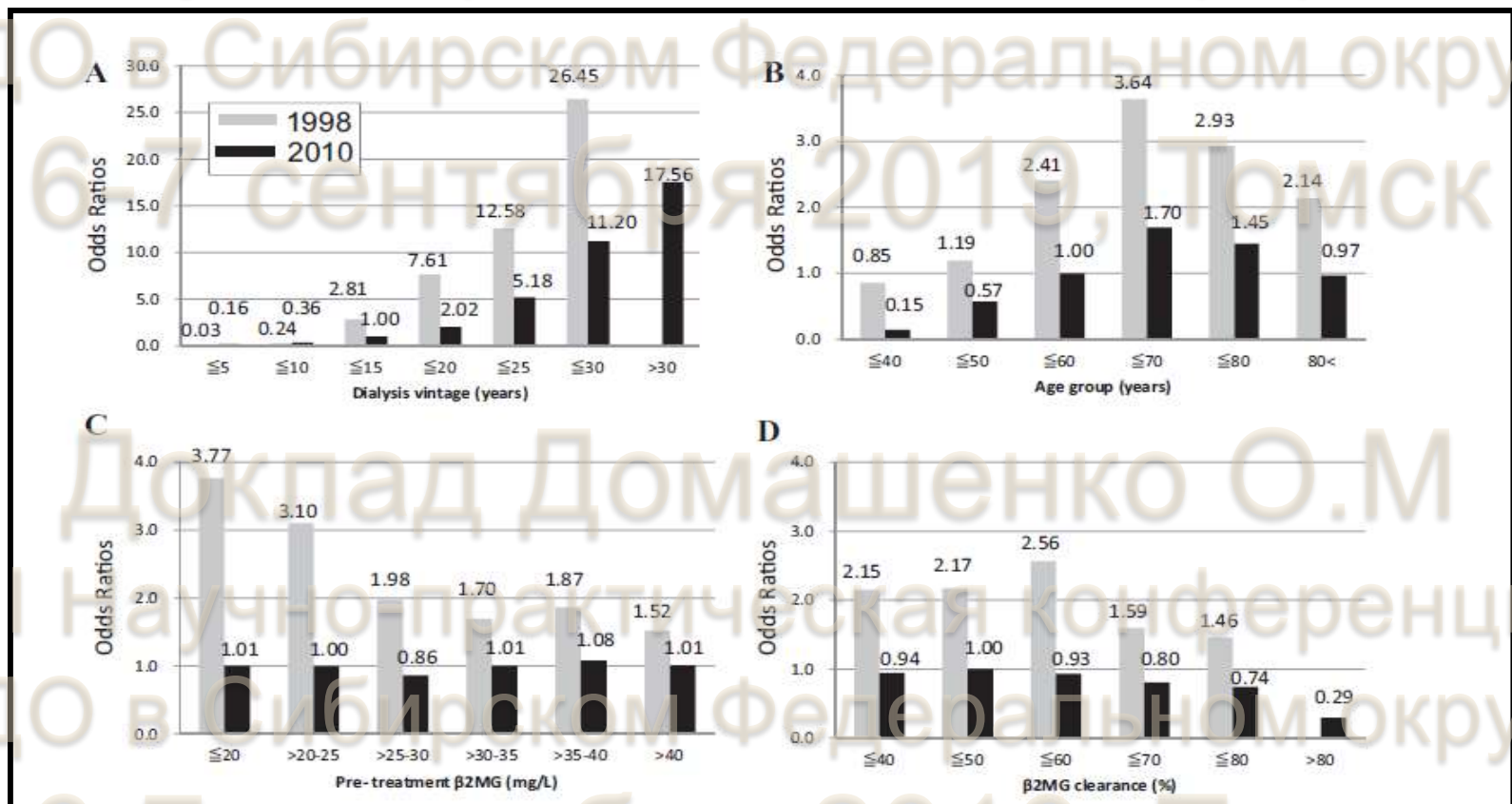
- Гемодиализ эффективнее снижает концентрацию $\beta 2$ микроглобулина ($P \leq 0,00001$) 72,7%/49,7%.
- Однако это удаление полностью не перекрывает его продукцию.

VII Научно-практическая конференция РДО в Сибирском Федеральном округе

6-7 сентября 2019, Томск

Частота выявления синдрома карпального канала 1998 и 2010 гг.

- Данные скорректированы по диализному стажу (A), возрасту (B), преддиализному уровню β 2-микроглобулина (C), клиренсу β 2-микроглобулина (D).



Профилактика и лечение диализного амилоидоза.

- Специфического лечения нет.
- Профилактические меры:
 - Поддержание остаточной функции почек.
 - Ранняя трансплантация почки.
 - Высокопоточный гемодиализ или гемодиафильтрация.
 - Профилактика системного воспаления, в том числе контроль за качеством диализной воды.
 - Биосовместимые мембраны.

При необходимости хирургическая коррекция (карпальный канал).


Амилоидоз: реальность.

Доклад Домашенко О.М.



- Амилоидоз – гетерогенная группа заболеваний, отличающихся по амилоидогенному белку, течению, прогнозу и вариантам терапии.
- Продолжительность жизни у пациентов с амилоидозом на сегодняшний день увеличилась до десятилетий.
- Пациенты с амилоидозом должны лечиться от амилоидоза, вне зависимости находятся ли они на ЗПТ или нет. Своевременная терапия улучшает прогноз, продолжительность и качество жизни.
- Пациенты с АА амилоидозом на диализе имеют лучший прогноз, нежели с АL амилоидозом (при условии эффективной терапии).
- Пациенты с амилоидозом успешно трансплантируются при условии контроля основного заболевания при АА амилоидозе и гематологической ремиссии при АL амилоидозе.
- Потенциально возможно удаление амилоида из тканей. Данные исследований 2 фазы подтверждают это.
- Диализный амилоидоз до сих пор актуален, он снижает качество жизни, ведет к патологическим переломам и увеличивает летальность.
- ГДФ и высокопоточный диализ более эффективны в удалении $\beta 2$ -микроглобулина, однако выведение $\beta 2$ -микроглобулина остается ниже его продукции.

VII Научно-практическая конференция РДО в Сибирском федеральном округе 6-7 сентября 2019, Томск



Доклад Домашенко О.М.
VII Научно-практическая конференция
РДО в Сибирском Федеральном округе
6-7 сентября 2019, Томск

Доклад Домашенко О.М.
VII Научно-практическая конференция
РДО в Сибирском Федеральном округе
6-7 сентября 2019, Томск

Разруха не в клозетах, а в головах!