



Боткинская
Больница
Москва 1910



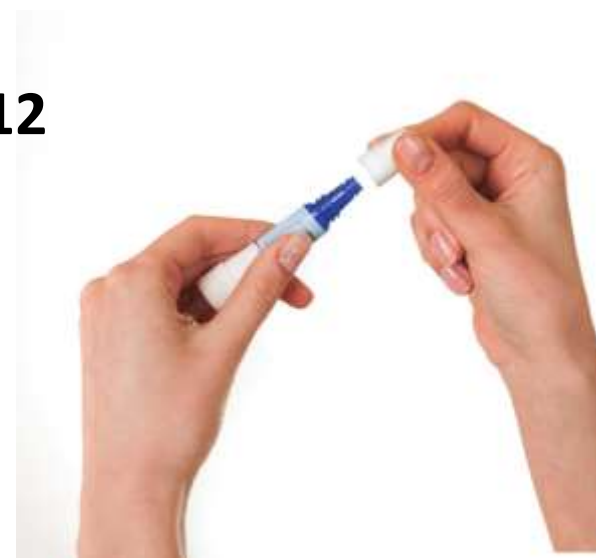Клиника
нефрологии



Осложнения перитонеального диализа. Тактика медицинской сестры.

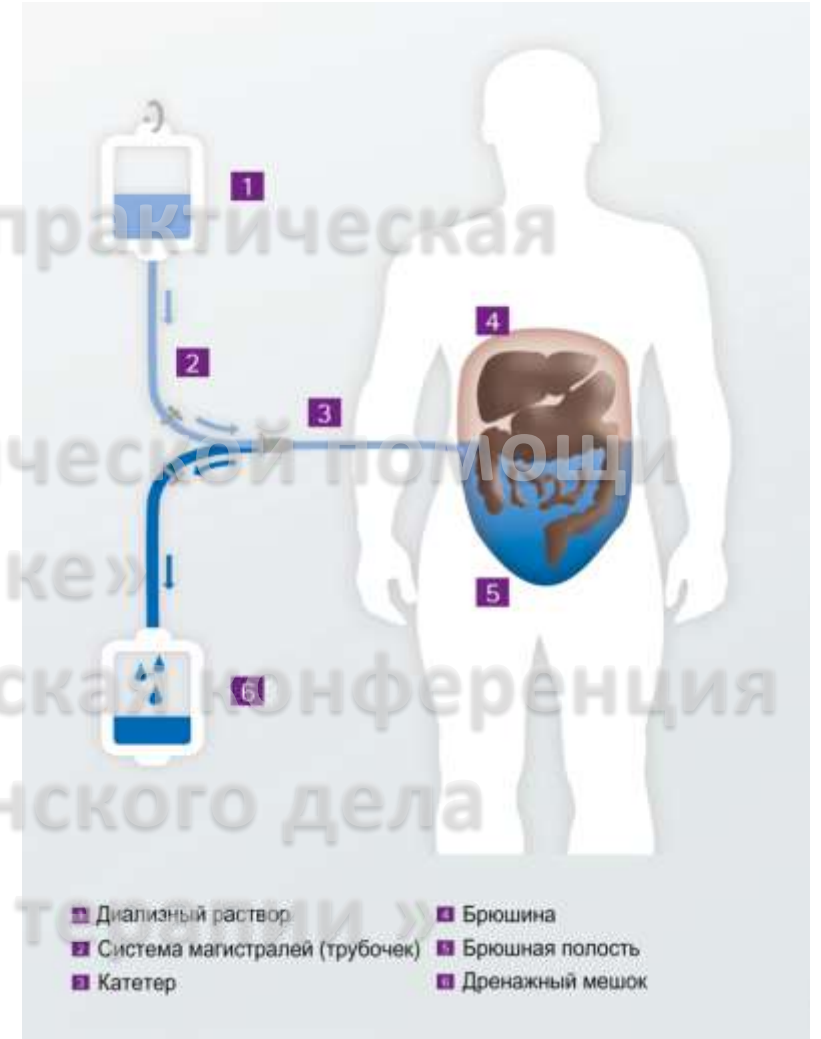
Докладчик : Кудлай Ольга Владимировна
Медицинская сестра отделения гемодиализа №12
ГБУЗ ГKB им. С.П. Боткина ДЗМ

Москва
13 марта 2020





(лат. *peritoneum*-брюшина,
греч. *dialysis*-разложение, отделение)
- метод очищения крови от эндогенных
и экзогенных токсинов с одновременной
коррекцией водно-солевого баланса
путем диффузии и фильтрации
веществ через брюшину, как
естественную полупроницаемую
мембрану.

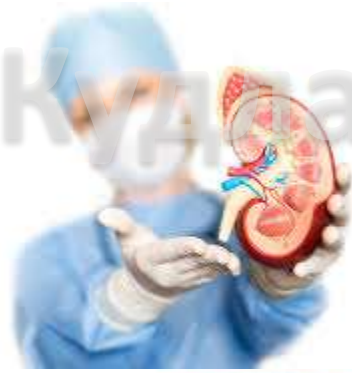
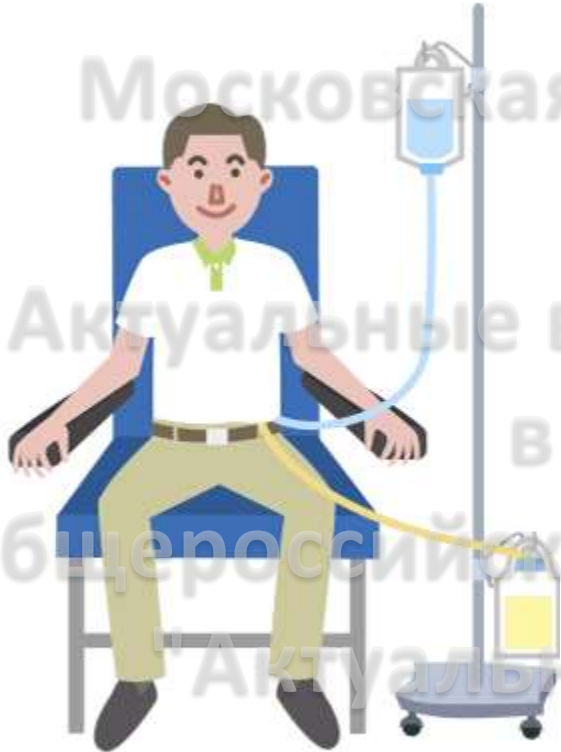
Перитонеальный диализ

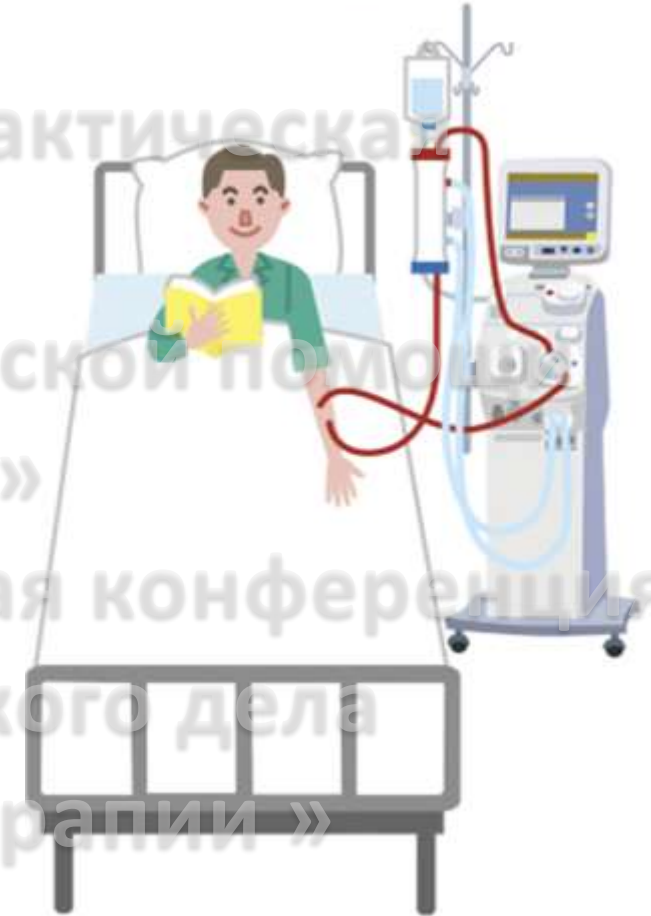


Доклад Кудряй О.В.

Peritoneal dialysis



Hemodialysis



Перитонеальный диализ



Доклад Кудлай О.В.

- Проблемы с сосудистым доступом
- Большие колебания массы тела в междиализный период
- Тяжелая гипертензия
- Анемия
- Больные с СД 1 типа
- Неустойчивая гемодинамика
- Проживание вдали от ГД-центра



Показания ПД

13 марта 2020, Москва

Неинфекционные

Связанные с катетером

Связанные с повышенным внутрибрюшным давлением

Связанные с кровотечением в брюшную полость

Связанные с проведением процедуры

Связанные с повреждением брюшины

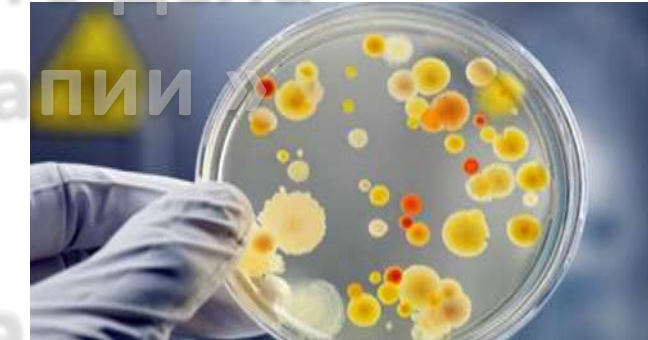
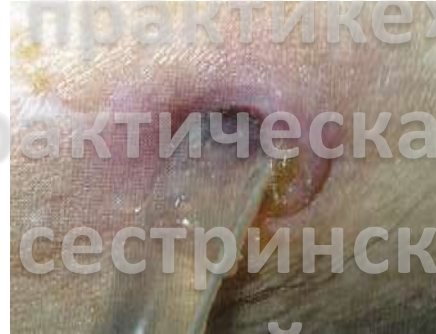
Инфекционные

Перитониты

Инфекции места выхода катетера

Тоннельные инфекции



Осложнения ПД



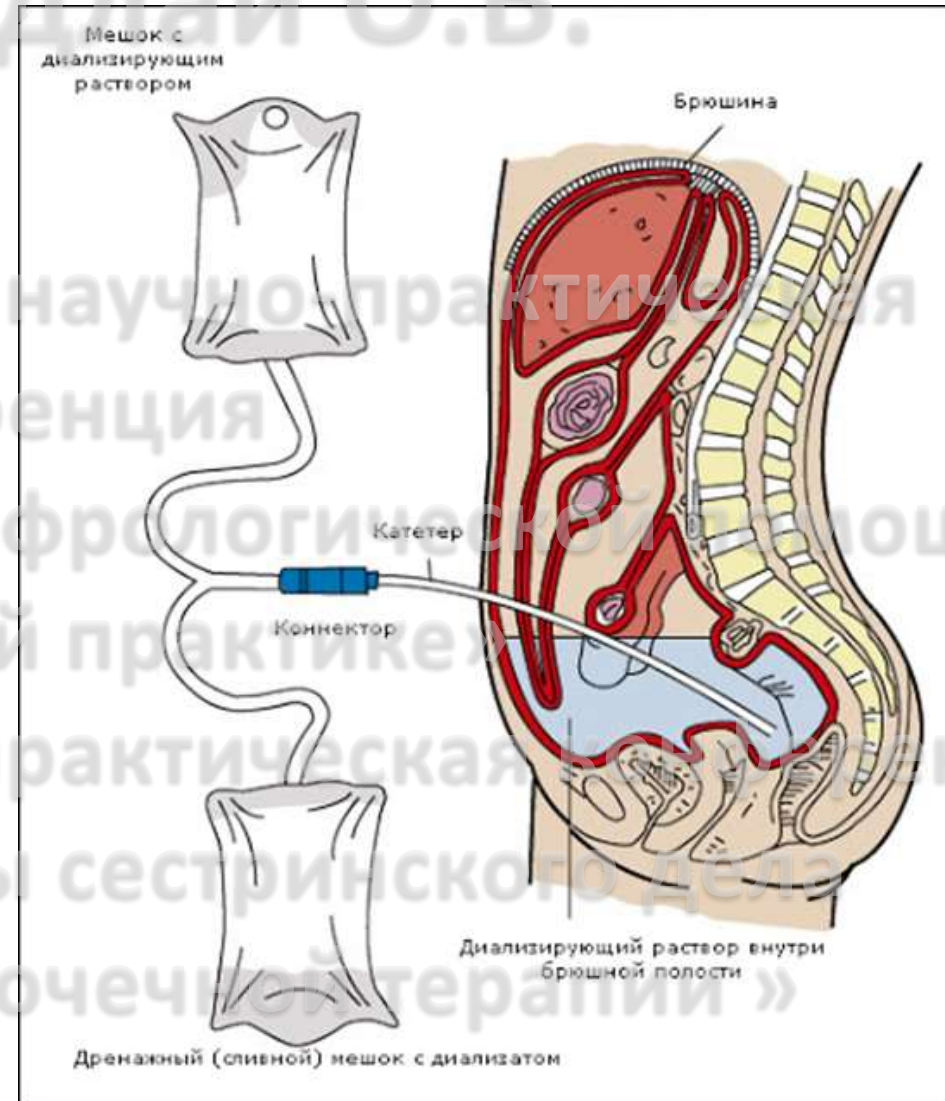
Доклад Кудлай О.В.

Московская городская научно-практическая конференция

«Актуальные вопросы нефрологической помощи в сестринской практике»

II Общероссийская научно-практическая конференция

"Актуальные вопросы сестринского дела в заместительной почечной терапии"



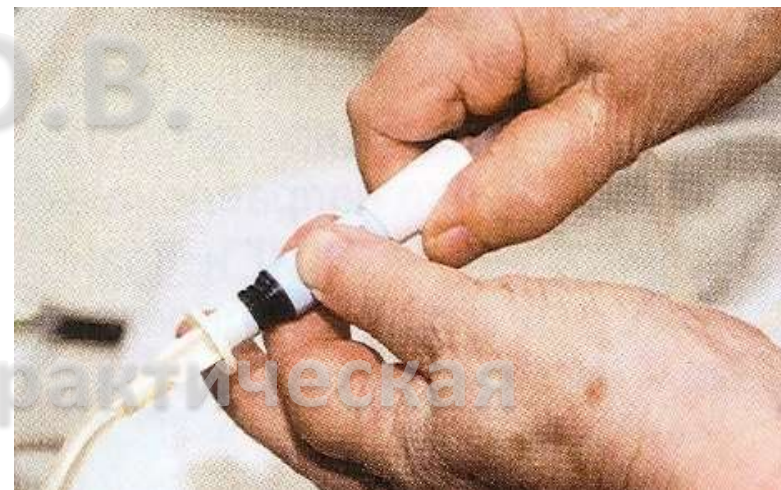13 марта 2020, Москва

Перитонеальный диализ



Доклад Кудлай О.В.

- Ограничение скорости слива/ залива раствора регулятором
- Поднять дренажный пакет немного выше
- Уменьшить высоту подвешивания пакета с диализным раствором: давление, под которым поступает раствор снизиться.



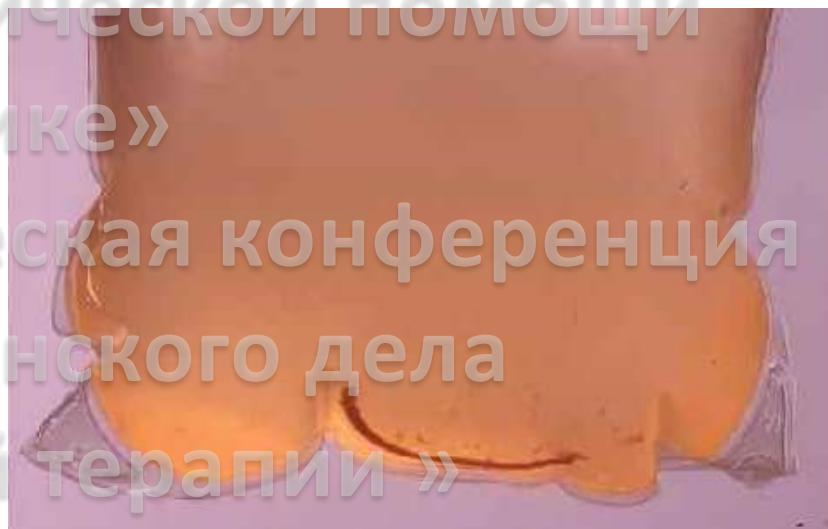
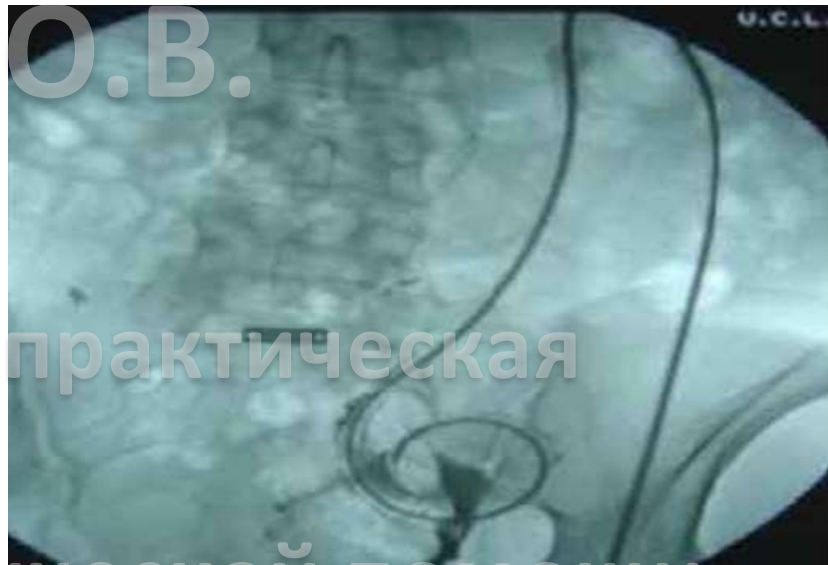Боль, возникающая при сливе/ заливке ДР



Доклад Кудлай О.В.

Причины:

- Запоры
- Перемещение катетера за пределы малого таза
 - Окутывание катетера сальником
 - Механическая обструкция
 - Закрытие просвета катетера сгустком крови
 - Закрытие просвета катетера фибрином

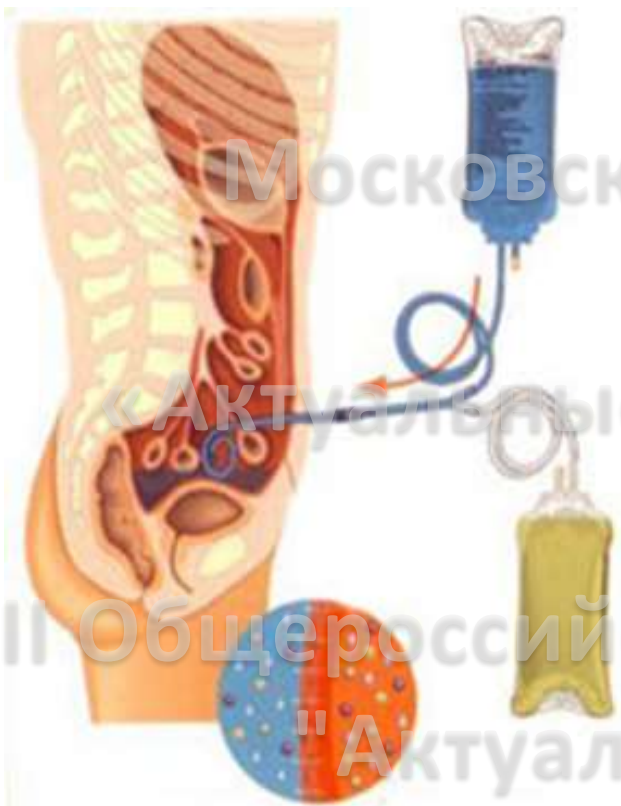

Затруднение при сливе/заливе:

13 марта 2020, Москва



Доклад Кудлай О.В.



- Устранить перегибы
- Исследовать отделы , катетера , скрытые под одеждой или повязками
- Изменение положения пациента
- Когда у пациента был последний стул?

Тактика медицинской сестры при нарушении дренирующей функции

13 марта 2020, Москва



Доклад Кудлай О.В.

Если не удастся восстановить проходимость катетера:

- ввести изотонический раствор с гепарином (250-500МЕ/л) в объеме 20.0 мл непосредственно в катетер шприцем под умеренным давлением (попеременно надавливая на поршень и подтягивая его на себя)



Прекратить процедуру, если пациент жалуется на боль!

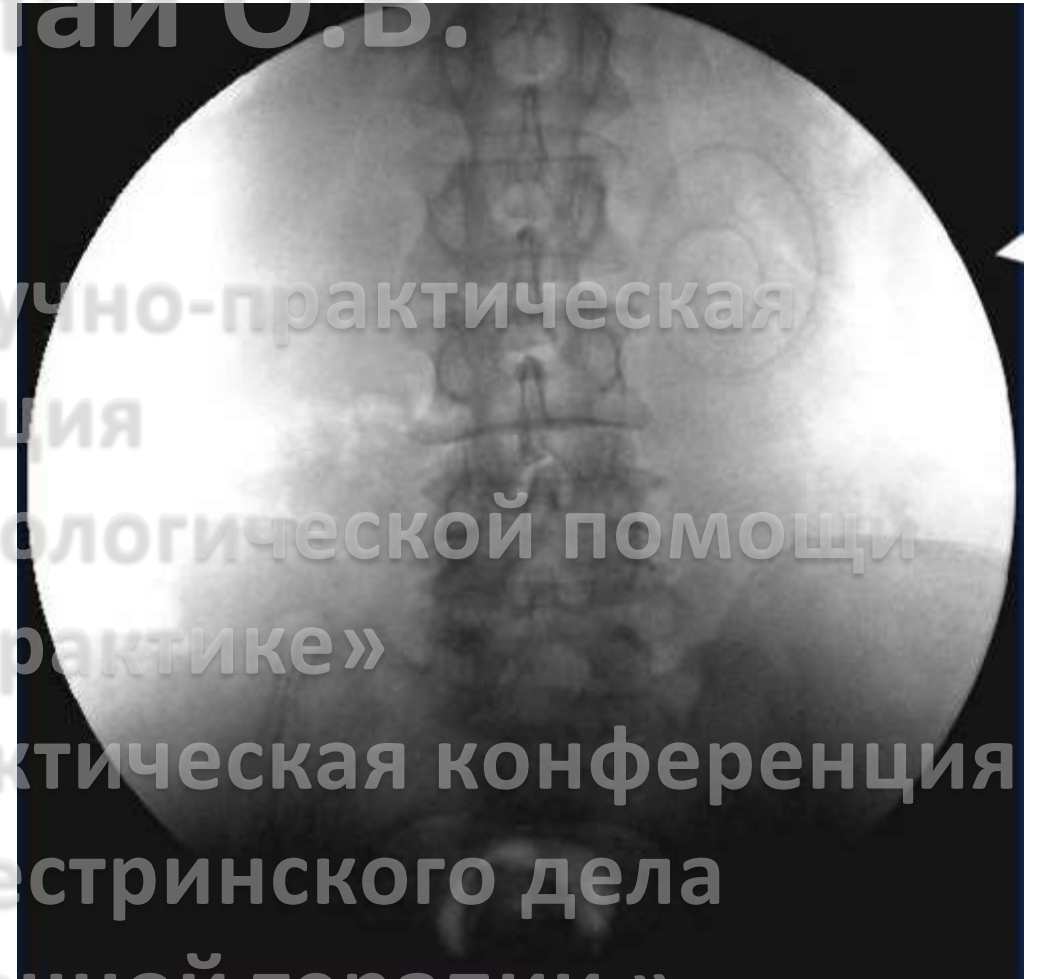
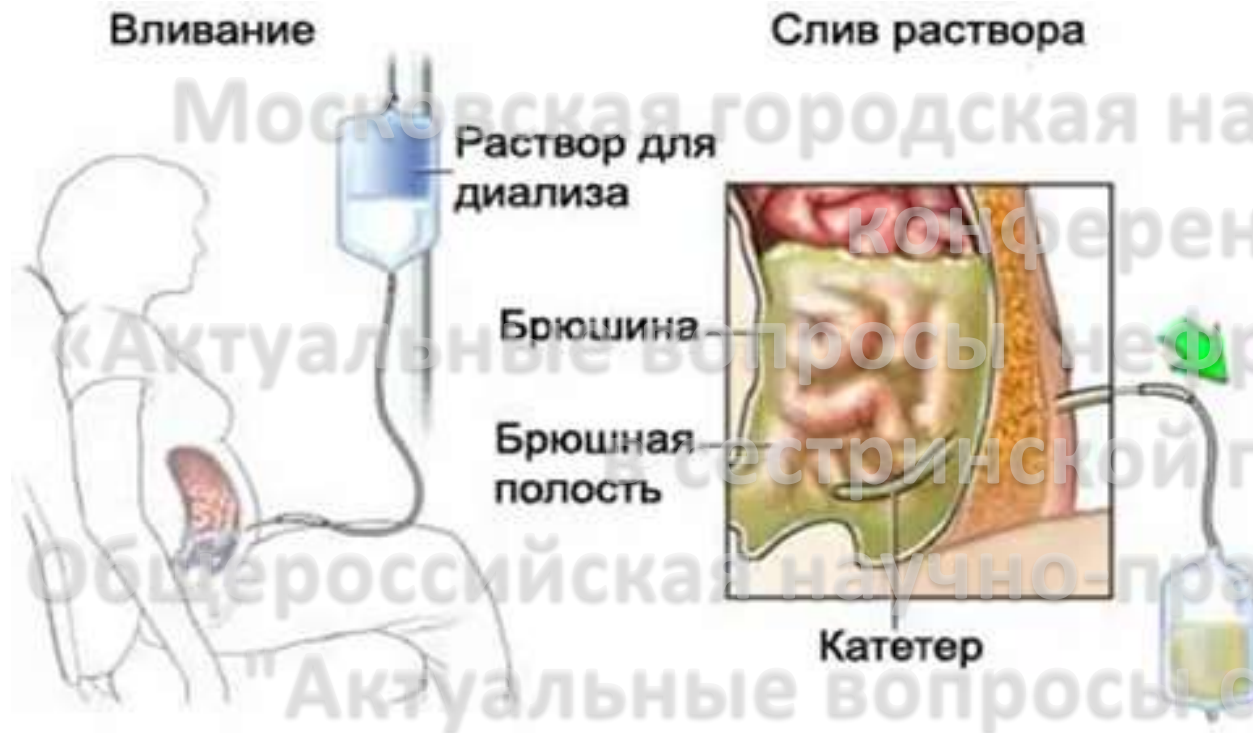
Блокада фибриновыми сгустками

13 марта 2020, Москва



Боткинская
Больница
Москва 1910

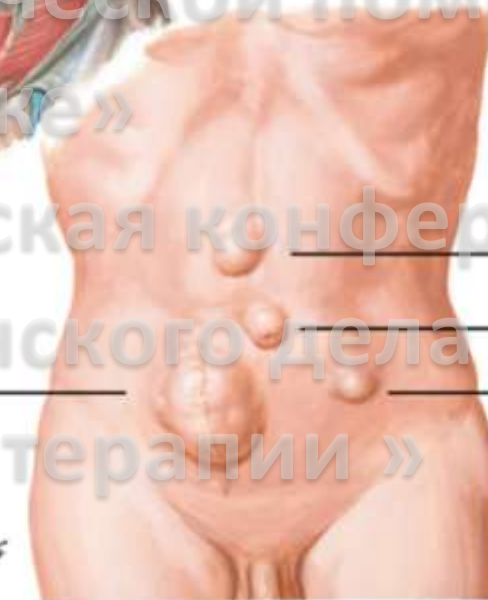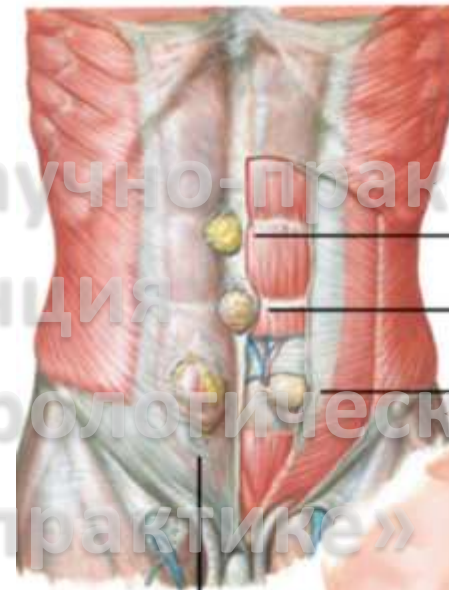
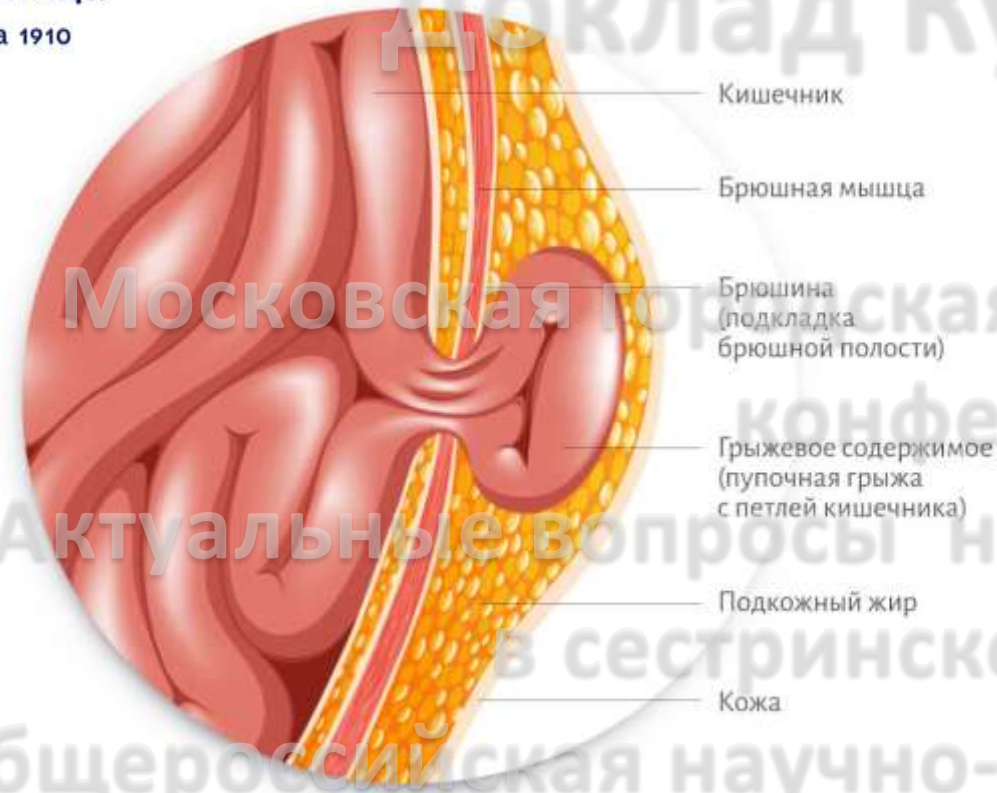
Доклад Кудлай О.В.



Московская городская научно-практическая конференция
«Актуальные вопросы неврологической помощи в сестринской практике»
II Общероссийская научно-практическая конференция
«Актуальные вопросы сестринского дела в заместительной почечной терапии»

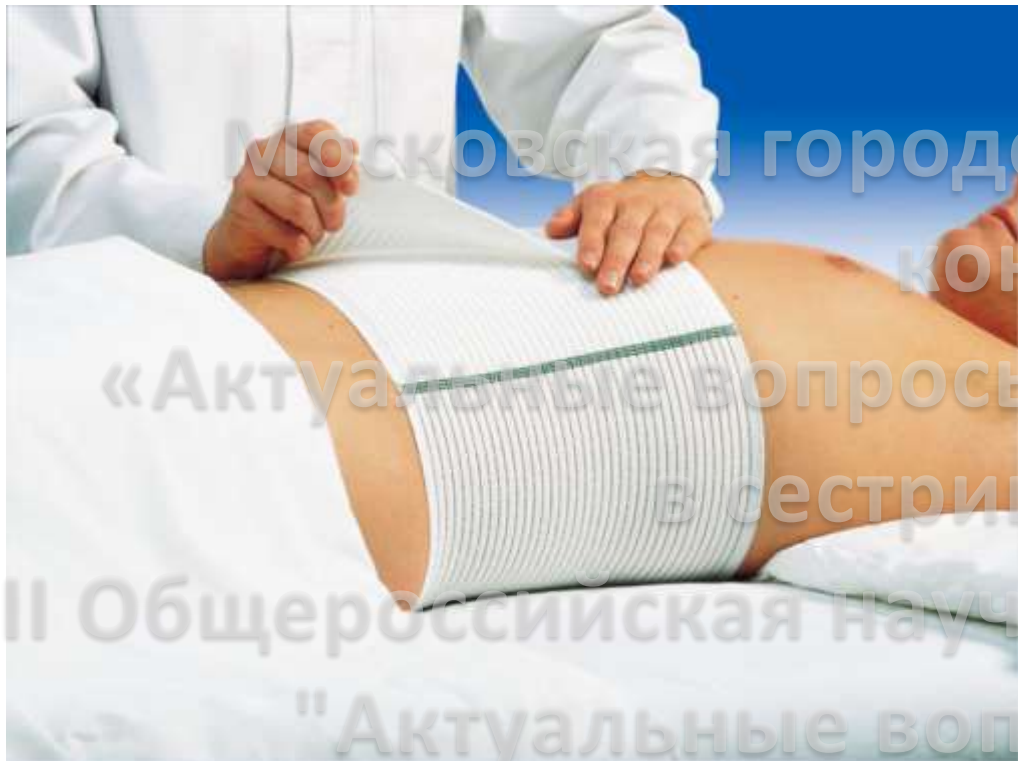
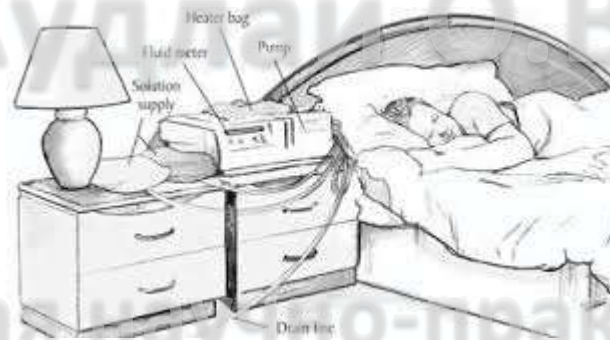
Затруднение при сливе ДР

13 марта 2020, Москва



Incisional hernia

- грыжи белой линии
- пупочные
- паховые грыжи



- Перевод на АПД (режим назначает врач)
- Ношение бандажа
- Ограничение физических нагрузок

Тактика медицинской сестры при
возникновении у пациента грыжи



Боткинская
Больница
Москва 1910

Доклад Кудлай О.В.

Московская городская научно-практическая
конференция

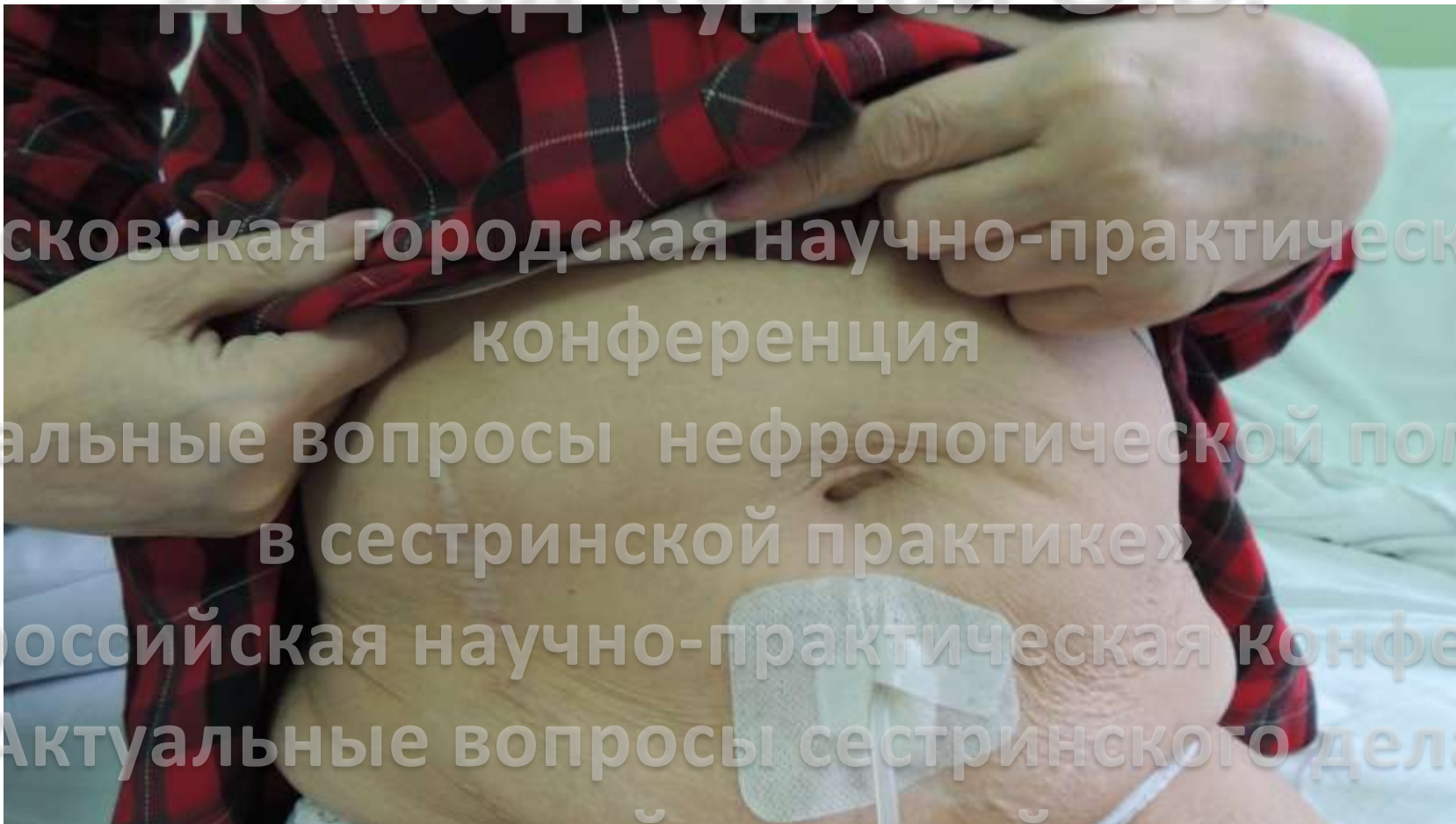
«Актуальные вопросы нефрологической помощи
в сестринской практике»

II Всероссийская научно-практическая конференция

"Актуальные вопросы сестринского дела
в заместительной почечной терапии»

**Истечение перитонеального раствора
наружу или в подкожно-жировую клетчатку**

13 марта 2020, Москва





Доклад Кудлай О.В.



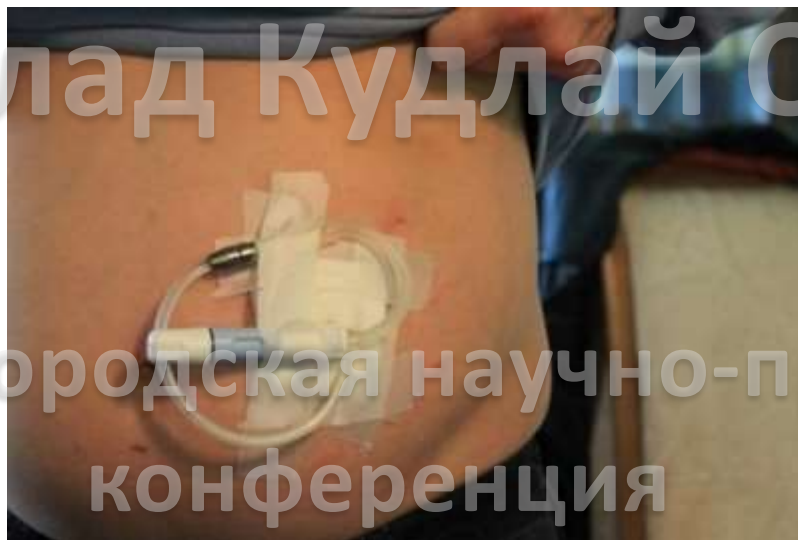- Временное прекращение диализа
- Своевременная смена фиксирующей повязки и обработки кожи антисептическими средствами.
- Информирование врача



Тактика медицинской сестры при истечении перитонеального раствора наружу или в подкожную жировую клетчатку



Доклад Кудлай О.В.



Московская городская научно-практическая конференция

Базовые
растворы



DIANEAL

Специализированные
растворы

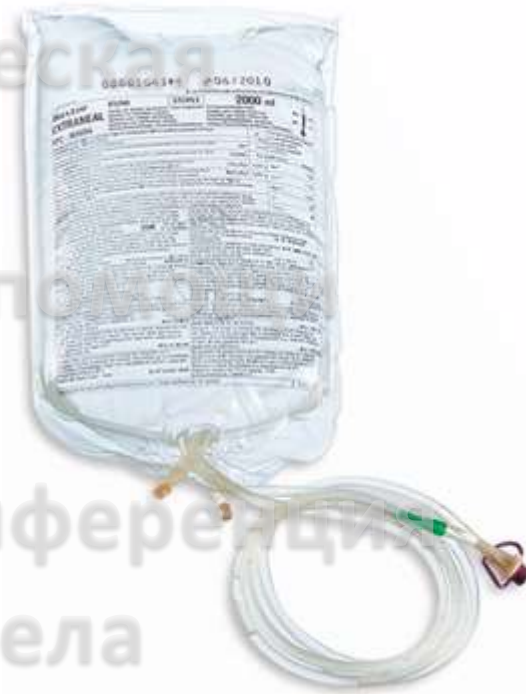

NUTRINEAL



EXTRANEAL

- залив меньших объемов растворов с увеличением кратности обменов
- подбор оптимального по химическому составу диализата



Боль в животе, не связанная с воспалением
брюшины

13 марта 2020, Москва

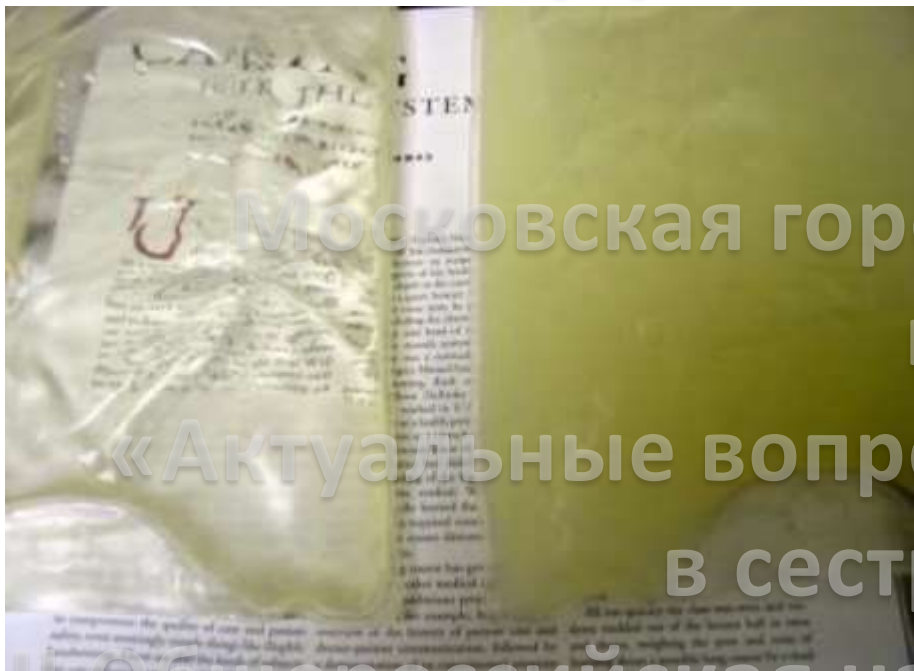

- Визуальная оценка ДР
 - Сбор анамнеза
- Промыть брюшную полость диализным раствором с гепарином
 - Исключить перитонит
- Проинформировать врача

Гемоперитонеум



Доклад Кудлай О.В.



Прозрачный-сильно мутный

Пара с использованием
печатного текста:

1. Мутный эфлюент

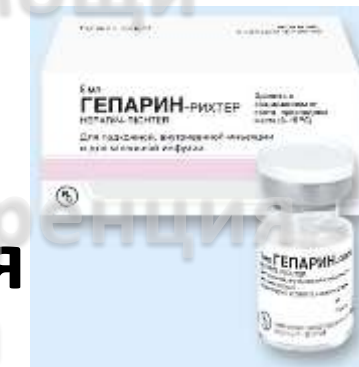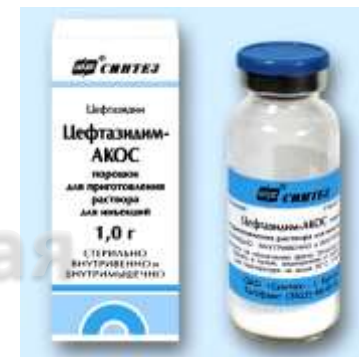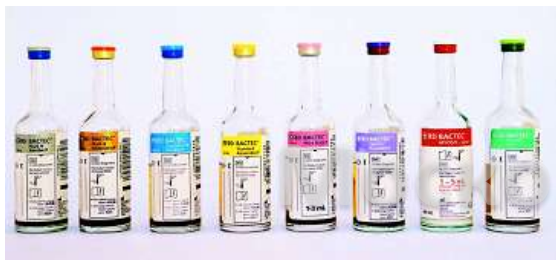2. Клиническая картина воспаления

брюшины:

- Боль в области живота
 - Повышение температуры тела
 - Тошнота
 - Рвота
 - Нарушение стула
- ## 3. Положительный результат посева ДР.

13 Диализный перитонит
13 марта 2020, Москва

КРАЙНЕ ВАЖНО, НЕ УПУСТИТЬ ВРЕМЯ!



- Сбор анамнеза
- Визуальная оценка ДР
- Наличие двух из трех признаков диализного перитонита
 - Забор диализата на бактериологическое и цитологическое исследование
- Введение антибиотиков широкого спектра действия в диализный раствор

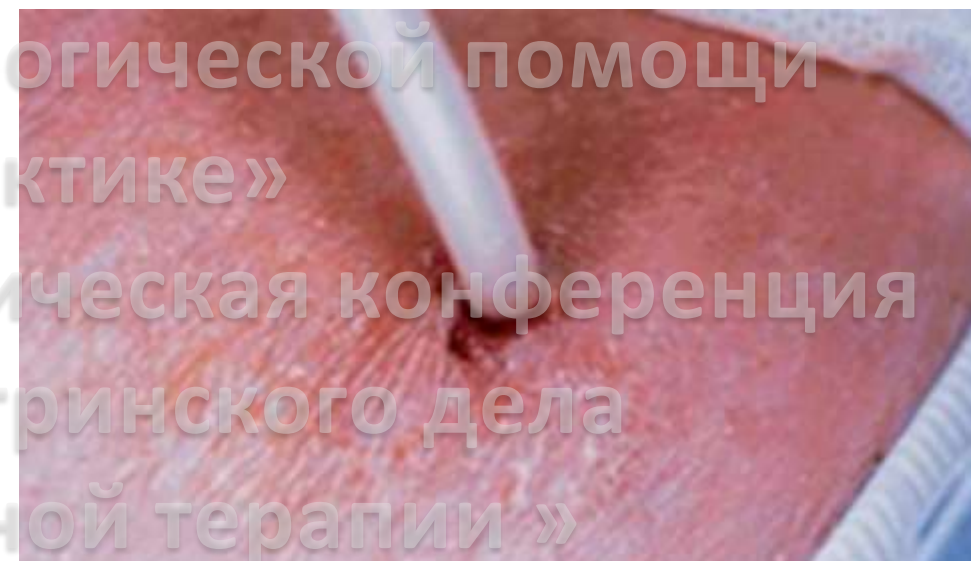
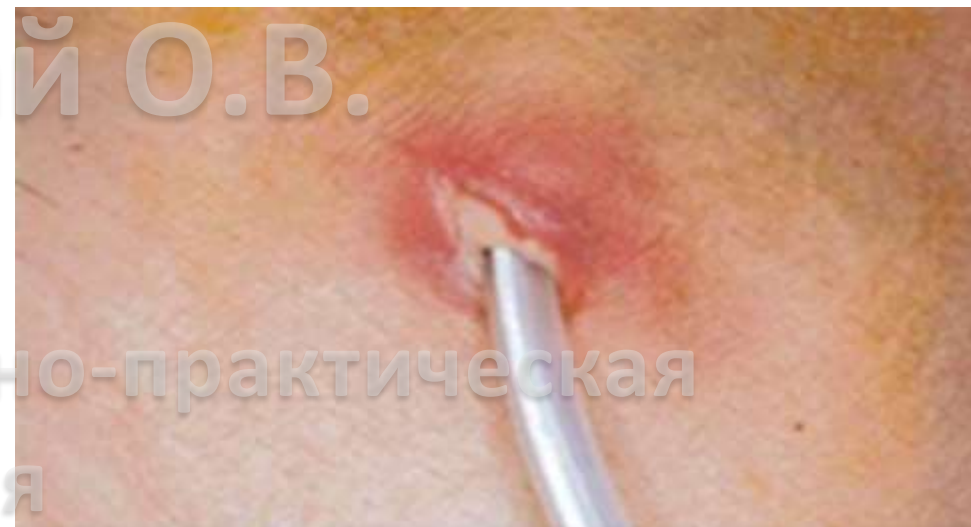Тактика медицинской сестры при возникновении/подозрении перитонита

13 марта 2020, Москва

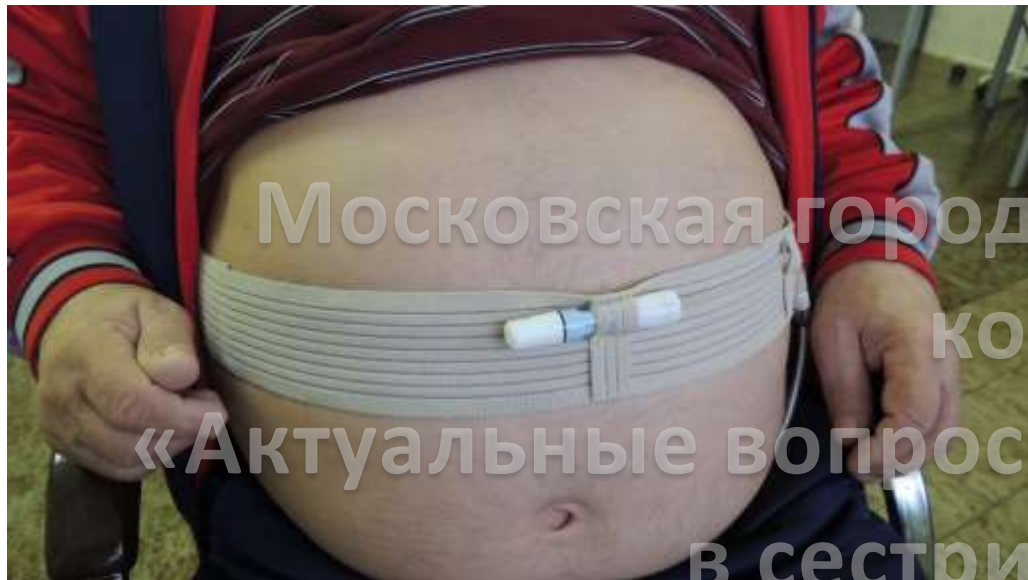

Симптомы инфекции выходного отверстия и туннельной инфекции:

- Покраснение
- Отечность
- Наличие отделяемого
- Болезненность



Воспаление кожи в области выхода перитониального катетера



- Ежедневные перевязки
- Антибактериальная терапия (per os, наружно - по назначению врача)
- Забор биоматериала из раны на флору и чувствительность к а/б
- Обучение пациента правилам ухода за выходным отверстием п/д катетера
- Помощь пациенту в подборе средств фиксации катетера



Тактика медицинской сестры при воспалении
кожи в области выхода перитониального
катетера



Боткинская
Больница
Москва 1910

Доклад Кудлай О.В.



Московская городская научно-практическая конференция

«Актуальные вопросы нефрологической помощи в сестринской практике»

II Общероссийская научно-практическая конференция

"Актуальные вопросы сестринского дела в заместительной почечной терапии»

13 марта 2020, Москва

Доклад Кудлай О.В.

Московская городская научно-практическая
конференция

«Актуальные вопросы нефрологической помощи
в сестринской практике»
БУДЬТЕ ЗДОРОВЫ!!!!

II Общероссийская научно-практическая конференция
"Актуальные вопросы сестринского дела
в заместительной почечной терапии »

13 марта 2020, Москва