

Больной Е., 25 лет - программист, проживает в г. Новокуйбышевск

Жалобы на слабость, снижение работоспособности, головную боль, повышение АД выше 170/100 мм рт. ст.

Анамнез

Семейный анамнез отягощен- у отца в молодом возрасте повторные инфаркты миокарда; смерть в возрасте 52 лет.

Страдает АГ с 13 лет.

С мая 2019 г- отмечает значительные отеки преимущественно в области голени, с последующим распространением на бедро, нижние отделы живота.

В июне 2019 г – обращается к участковому терапевту с жалобой на повышение АД до 170/110 мм рт. ст.

Больной Е., 25 лет

Лабораторные исследования:

БАК: Креатинин 66,7 СКФ 141,38 Моч к-та 577,7 СРБ 0,6 Холестерин 7,8 АЛТ 32
АСТ 14,1 ГликГем 5,3

ОАК: Er 4,5 Hb 144 MCV 94,6 MCH 31,7 Le 9,6 эоз 4,42 сегм 60,1 лимф 30 моноц
4,09 Tr 257 СОЭ 40 мм/ч

ОАМ: отн пл 1007 реакц Кисл белок 2,2 г/л эп пл 4-4 лейкоц 5-6

Был назначен Микардис плюс 80/12,5

Коррекция АД до 120-130/80 мм рт ст.

Больной Е., 25 лет

• 20.11.2020-03.12.2020

Находился на стационарном лечении в инфекционном отделении с диагнозом: Внебольничная двусторонняя полисегментарная пневмония ср ст тяж

БАК:

Мочевина 14,48—>15,83 ммоль/л

Креатинин 430 —> 495 мкмоль/л

ОАМ:

Протеинурия 2,2 —> 3,07

Больной Е., 25 лет

- 12.12.2020 г. госпитализирован в нефрологическое отделение ГБУЗ СО ГБ №1 г. Тольятти с направительным диагнозом: Острый гламерулонефрит

Общее состояние относительно удовл. Рост 186 см Вес 121 кг

Кожные покровы бледной окраски, нормальной влажности. Периферические отеки: в области н/конечностей ЧД 19 /мин АД 130/80 мм рт ст ЧСС 78 уд/мин PS 78/мин. По системам изменений нет.

Больной Е., 25 лет

- ФКС: Псевдомембранозный проктит
- ОАК: HGB 89g/L, СОЭ 20
- БАК: ХСЛПВП 0,99; ХСЛПНП 6,95; Триглицериды 9,0; Холестерин 10,47; Иат 9,57; Мочевая кислота 442,0; Общий белок 55; Белковые фракции: Альбумны 35,1; Альфа1 5,5; Альфа2 7,5; Бета 24,0; Гамма 27,8; Альбумино-глобулин коэф. 0,58
Мочевина 21,1; Креатинин 635
Глюкоза сыворотки 6,3; Hb1с 5,9
- Проба Реберга
Клубочковая фильтрация 13 мл/мин =» 20 мл/мин

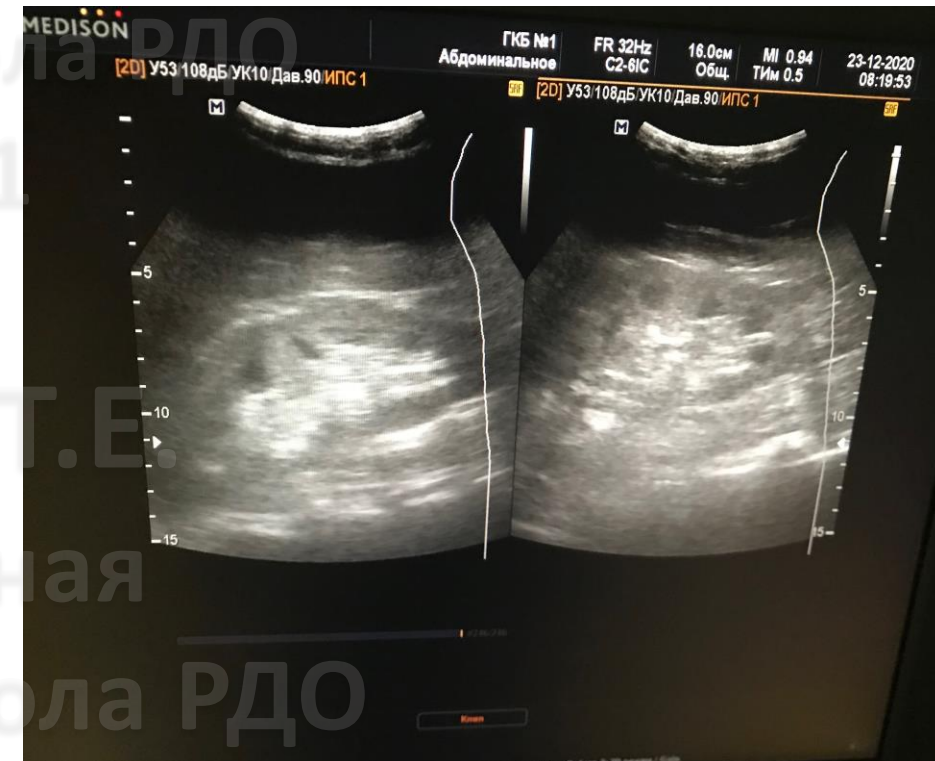
Больной Е., 25 лет

- УЗИ комплекс ОБП+ МПС:

Признаки полипов желчного пузыря.

Правая: Положение: типичное. Дыхательная подвижность: в пределах возрастной нормы. Контуры: неровные. четкие. Форма: типичная. Размеры: 118x62x58мм. Полостные системы: не расширены. Структура почечного синуса: неоднородная. Кортико-мозговой слой: толщина до: 16мм. Эхоструктура корково-мозгового слоя: с диффузными изменениями. Эхогенность корково-мозгового слоя: повышена.

Левая: Положение: типичное. Дыхательная подвижность: в пределах возрастной нормы. Контуры: неровные. четкие. Форма: типичная. Размеры: 119x61x57мм. Полостные системы: не расширены. Структура почечного синуса: неоднородная. Кортико-мозговой слой: толщина до: 18мм. Эхоструктура корково-мозгового слоя: с диффузными изменениями. Эхогенность корково-мозгового слоя: повышена.



Больной Е., 25 лет

Мочевой пузырь: Форма: обычная. Контуры: ровные, четкие.
Стенки: не утолщены. Содержимое: эхонегативное.

Заключение: Очаговой патологии не выявлено.

- ЭКГ заключение:

Синусовая брадикардия с ЧСС 53 уд. в мин. ЭОС срединное положение. Умеренная выраженная брадиаритмия. Амплитудные признаки гипертрофии ЛЖ.

Больной Е., 25 лет

- ЭхоКГ заключение:

Увеличение левых отделов сердца, в большей степени предсердия. Легкая гипертрофия левого желудочка. Глобальная сократимость миокарда в пределах нормы (ФВ 62%). Зон локальной гипокинезии не выявлено. Створки клапанов без значимых изменений. Регургитация на МК, ТК и ЛК 1 ст. Четких признаков легочной гипертензии не выявлено

Больной Е., 25 лет

После комплексного обследования выполнена
диагностическая нефробиопсия.

Доклад Ничик Т.Е.

XX Северо-Западная

нефрологическая школа РДО

28-29 мая 2021

В настоящее время получает терапию:

- Кетостерил 9 т/сут
- Фолиевая кислота по 1 т 3р/д
- Максодинин 0,4мг 2р/д
- Курантил 50 мг/сут
- Небилет 2,5 мг/сут
- Торасемид 2,5 мг/сут
- Отрио 25 мг/сут

Больной Е., 25 лет

- Лабораторные показатели от 12.04.2021

БАК: Глю 5,0 Кратинин 493 Мочевина 17.6 Общ бел 49
Триглицериды 1.77 Холестерин 4.28 Холестерин+ ЛПВП 1.53
Холестерин+ЛПОНП 0.80 СКФ (ЕРІ) 11,2

Калий 4.5 Натрий 141 Хлор 109

КАК: Гематокрит 39,1 Гем 13,3 Эритроциты 4,34 MCV 90,6 RDW 13,0
МСН 30,6 МСНС 33,8 Тромбоциты 305 Лейк 9,97 Нейтрофилы 55,5

ОАМ:

Отн пл 1014 рН 6.5 Белок 8.280 Глю 5.6 Лейк 2 Эритр 1

Доклад Ничик Т.Е.

XX Северо-Западная

Благодарим за внимание!

нефрологическая школа РДО
28-29 мая 2021

Доклад Ничик Т.Е.

XX Северо-Западная

нефрологическая школа РДО

28-29 мая 2021