


**Сочетанная моноклональная
парапротеинемическая нефропатия**

Городская больница №26
Санкт-Петербург

**Национальный центр
клинической морфологической
диагностики**
Санкт-Петербург





Пациент Т., 63 года

- ✓ В течение 2 лет отеки н/к, мышечная и общая слабость
- ✓ Hb 119-128, ОБ 57, Cr 0,104-0,120, СКФ 55, ОБ 57
- ✓ В мае 2019 Pr 6,5, микрогематурия
- ✓ На момент Вх почки АГ 150/90, отеки н/к, брюшной стенки, поясницы

Клинический диагноз направления:

Осн: Нефротический синдром неуточненной этиологии

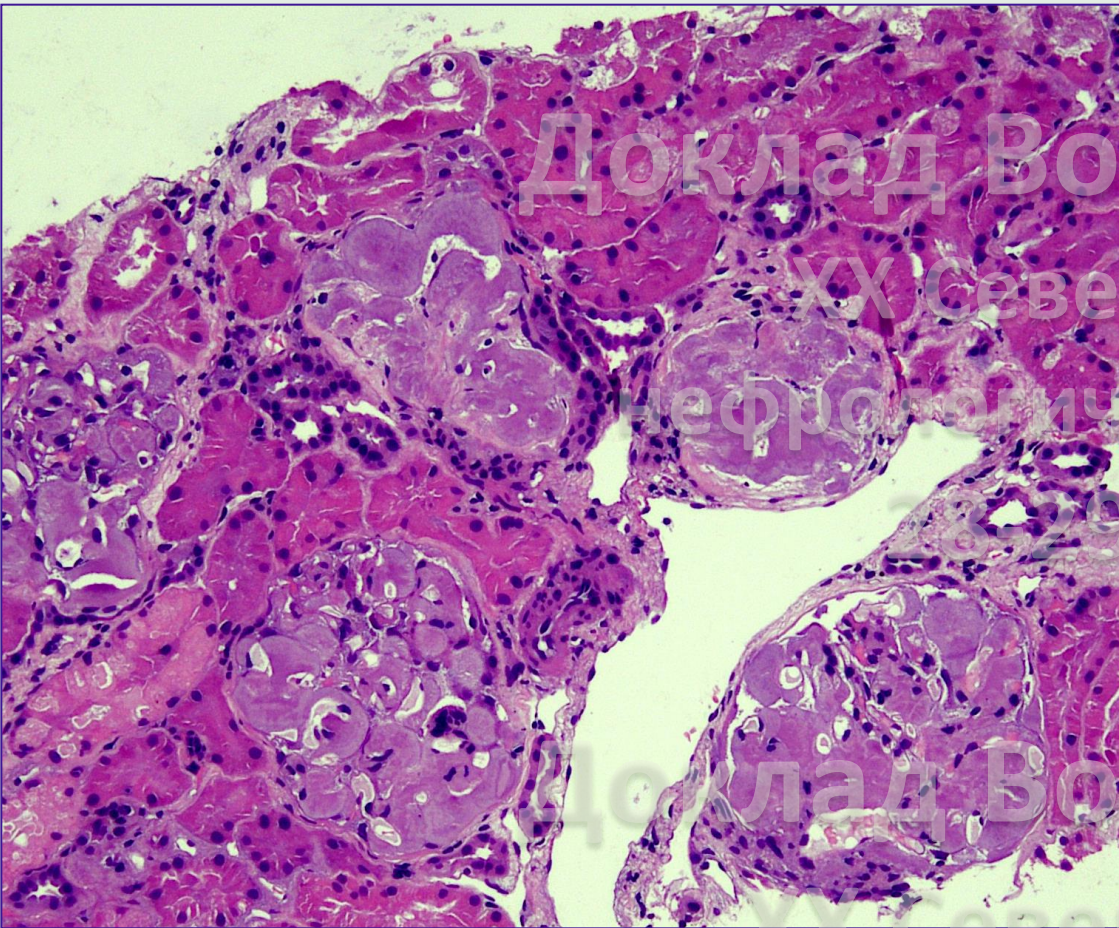
ХБП С3а (СКФ 55)

Осл: Азотемия

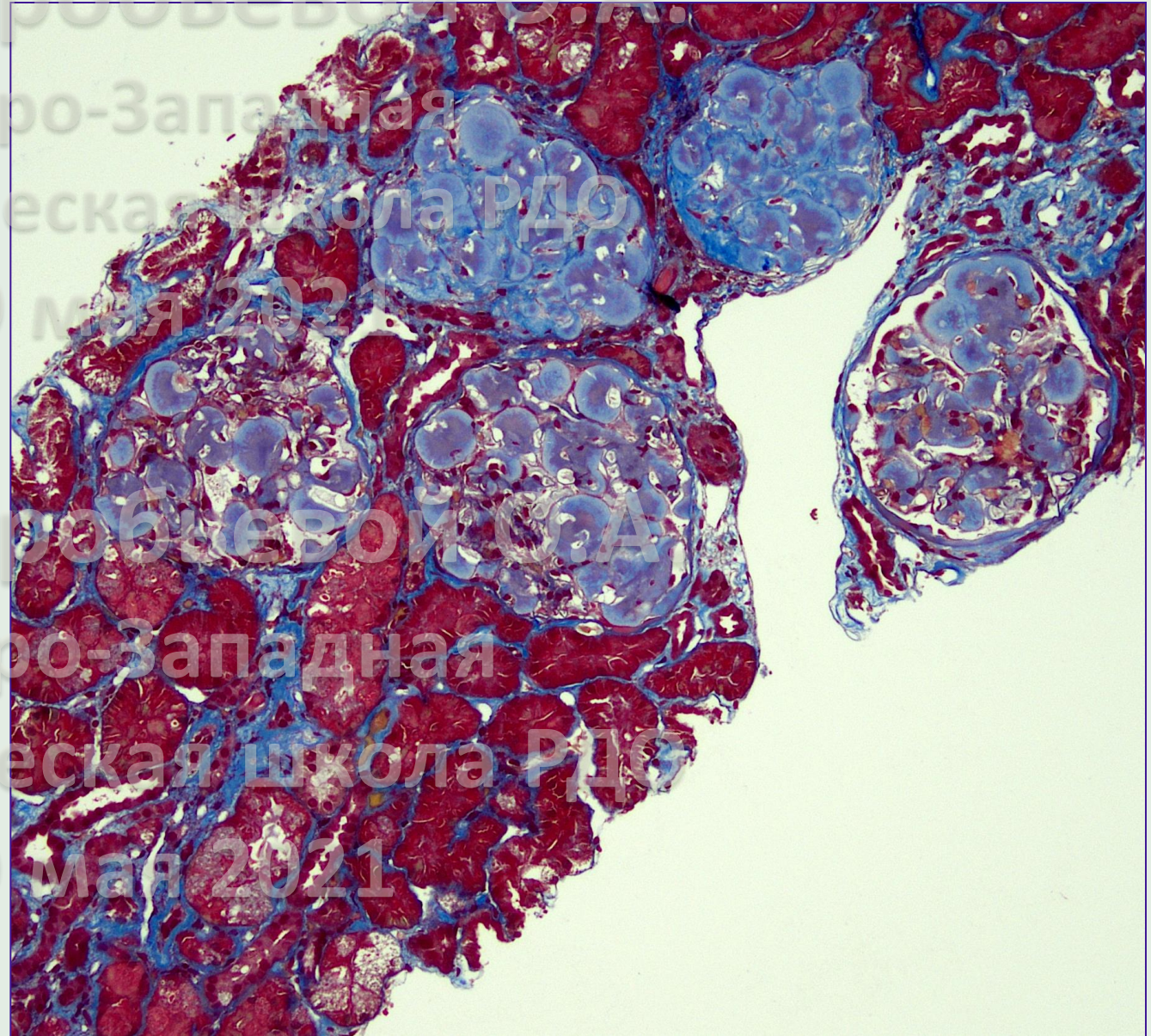
Анасарка

Анемия легкой степени

Дислипидемия



H&E, x100

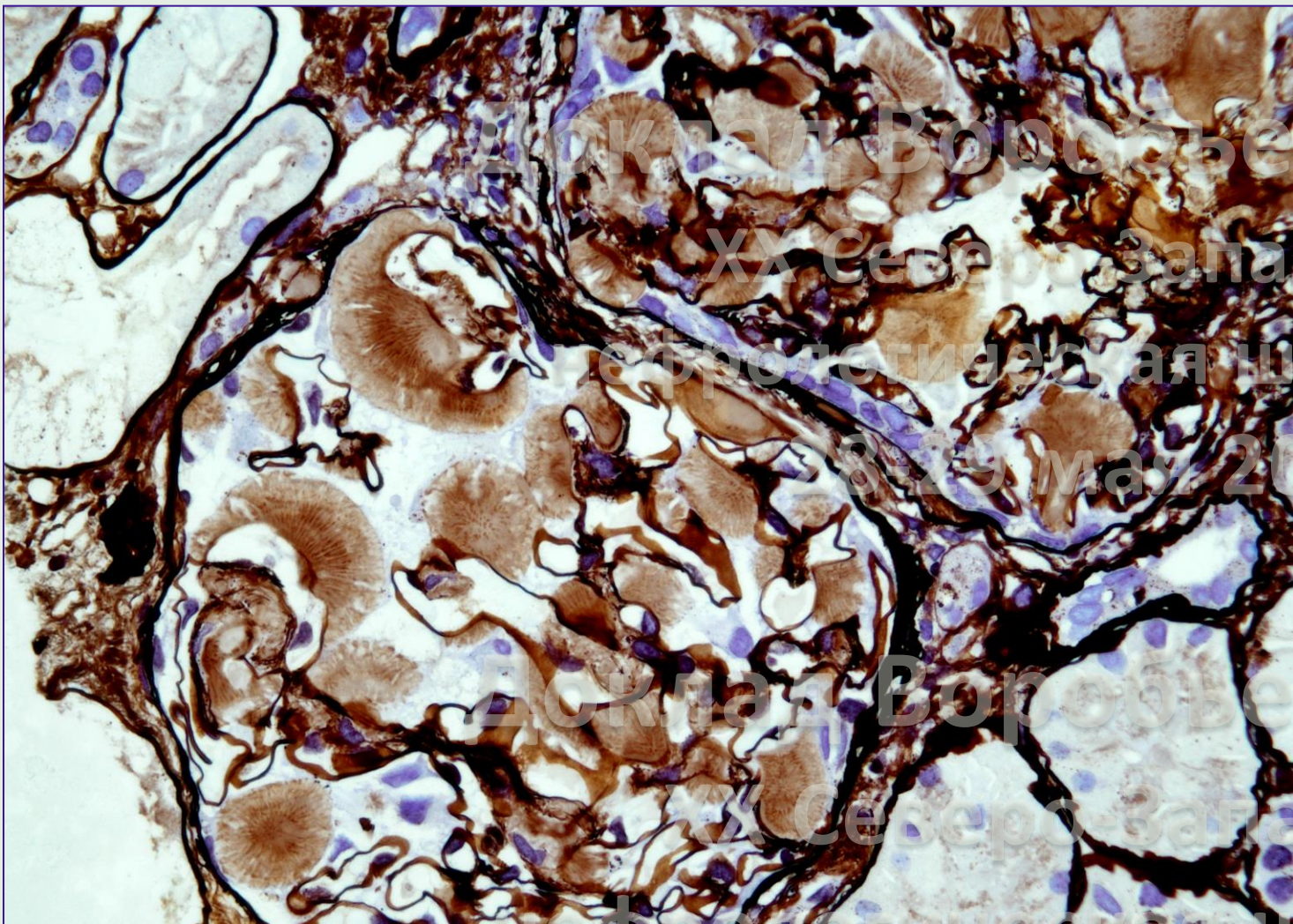


Masson's, x100

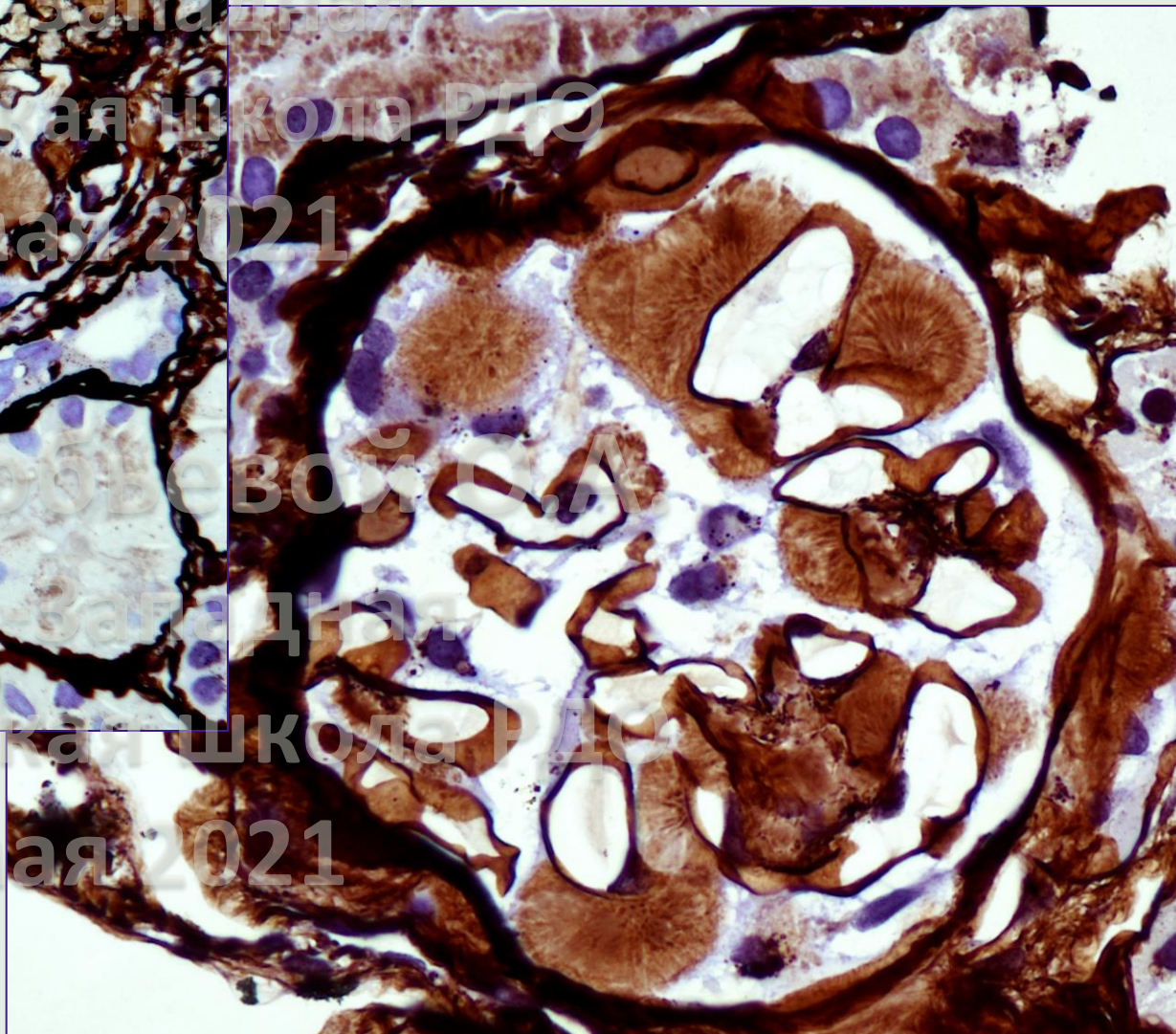
Доклад Воробьевой О.А.
XX Северо-Западная
нефрологическая школа РДО
28-29 мая 2021



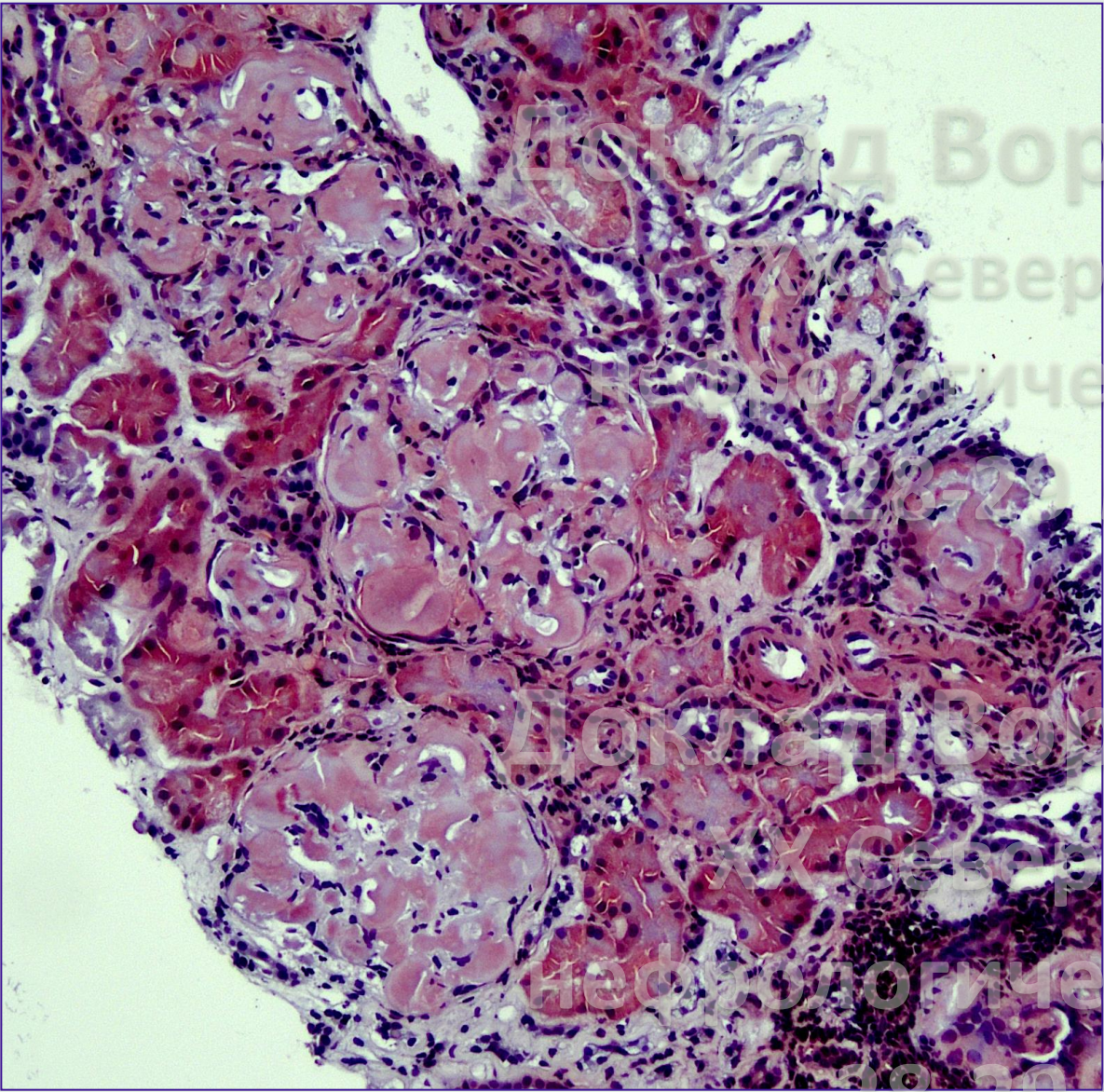
Jones', x600



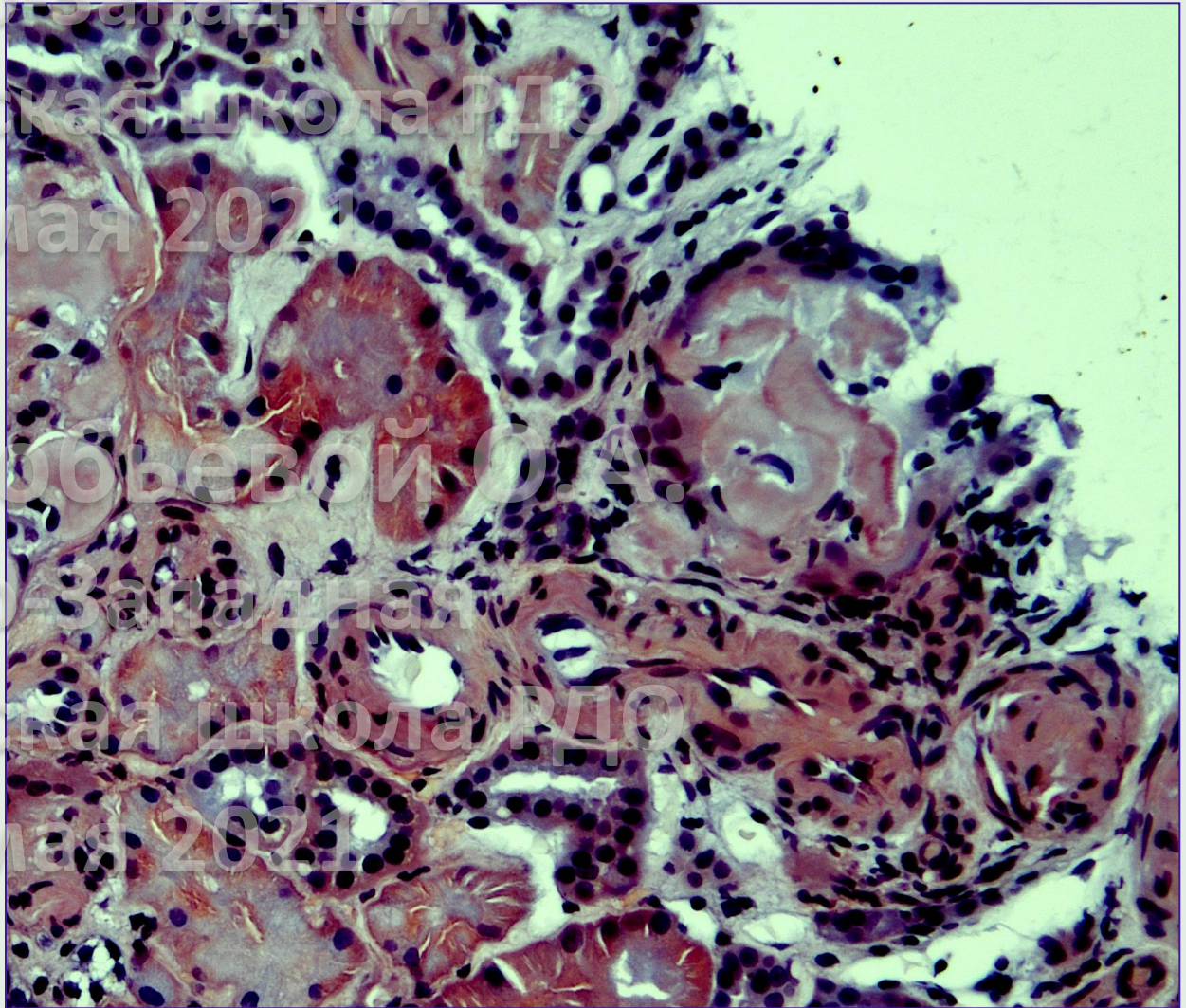
Jones', x400



Доклад Воробьевой О.А.
XX Северо-Западная
нефрологическая школа РДЮ
28-29 мая 2021



Congo-Red, x100



Congo-Red, x200

Доклад Воробьевой О.А.
Северо-Западная
нефрологическая школа РДО
28-29 мая 2021



Доклад Воробьевой О.А.

XX Северо-Западная

нефрологическая школа РДО

28-29 мая 2021

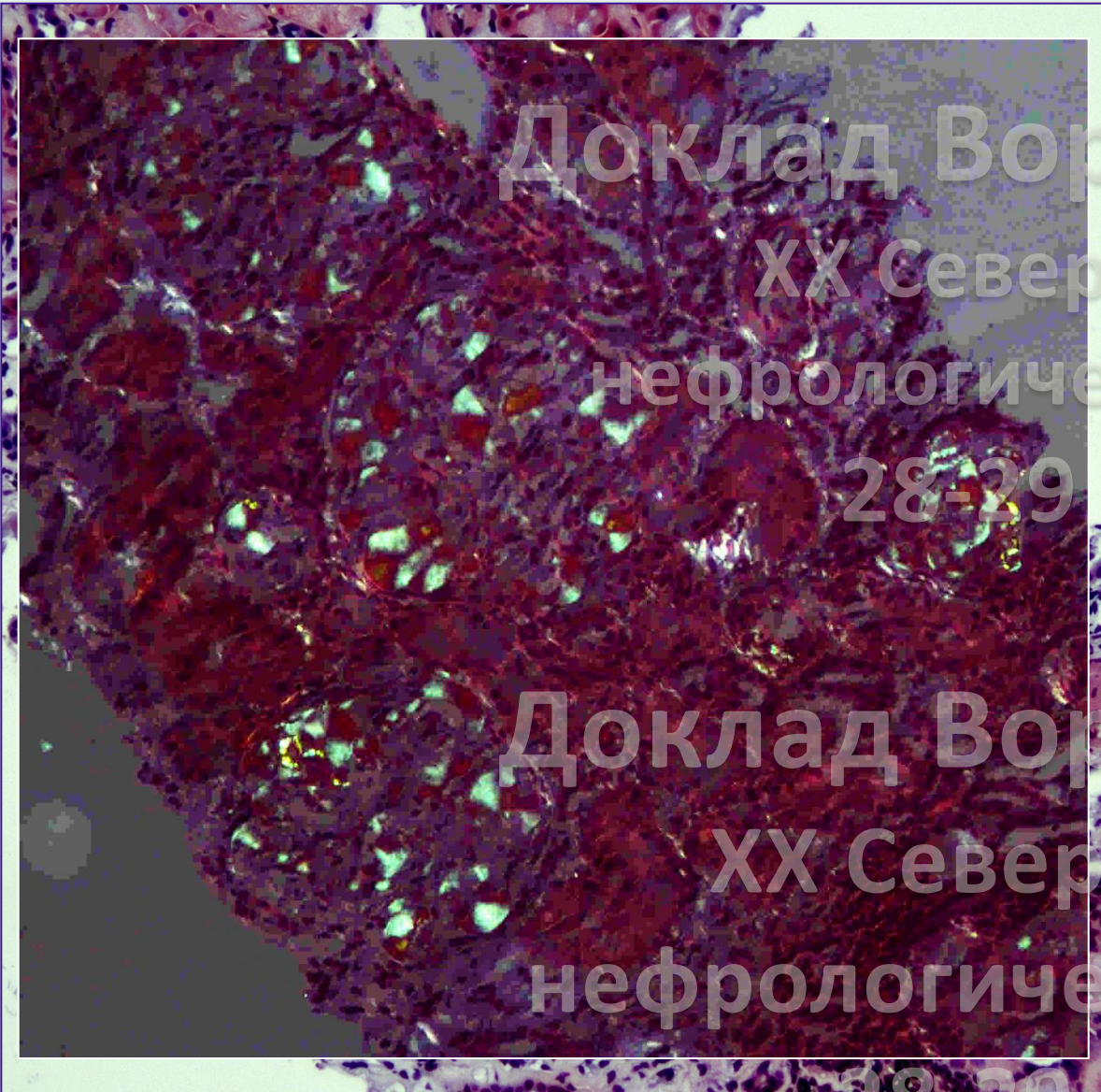
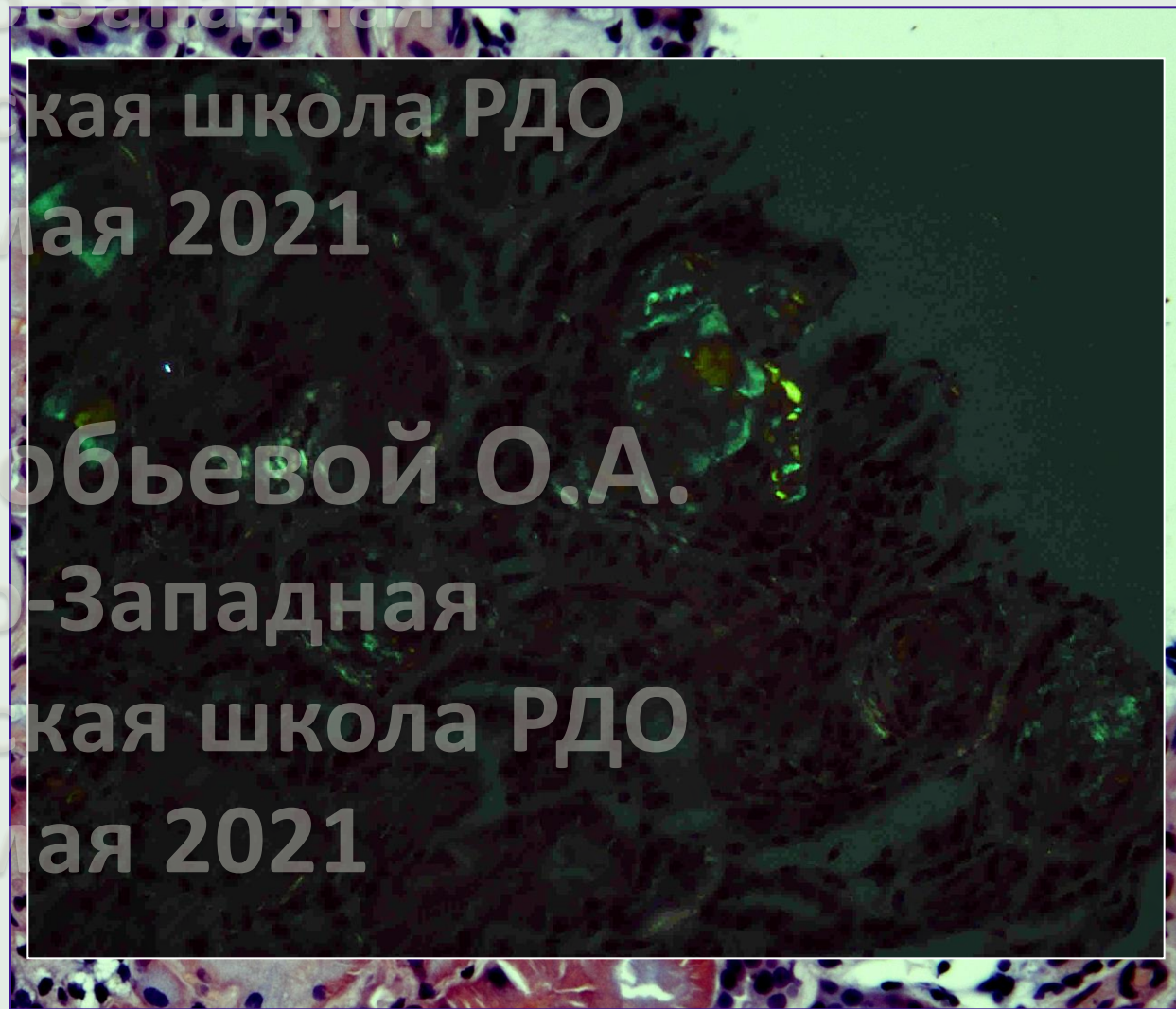
Доклад Воробьевой О.А.

XX Северо-Западная

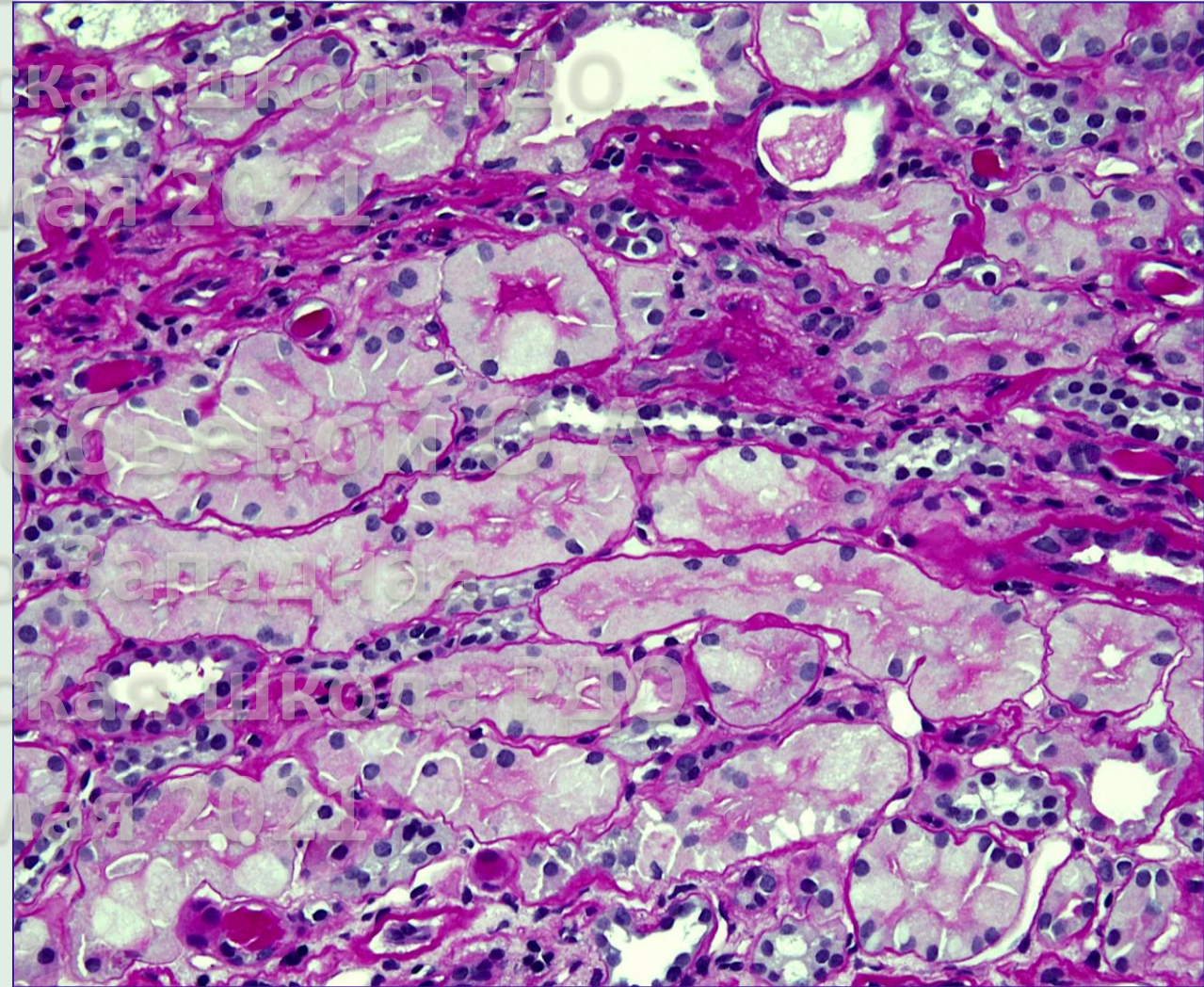
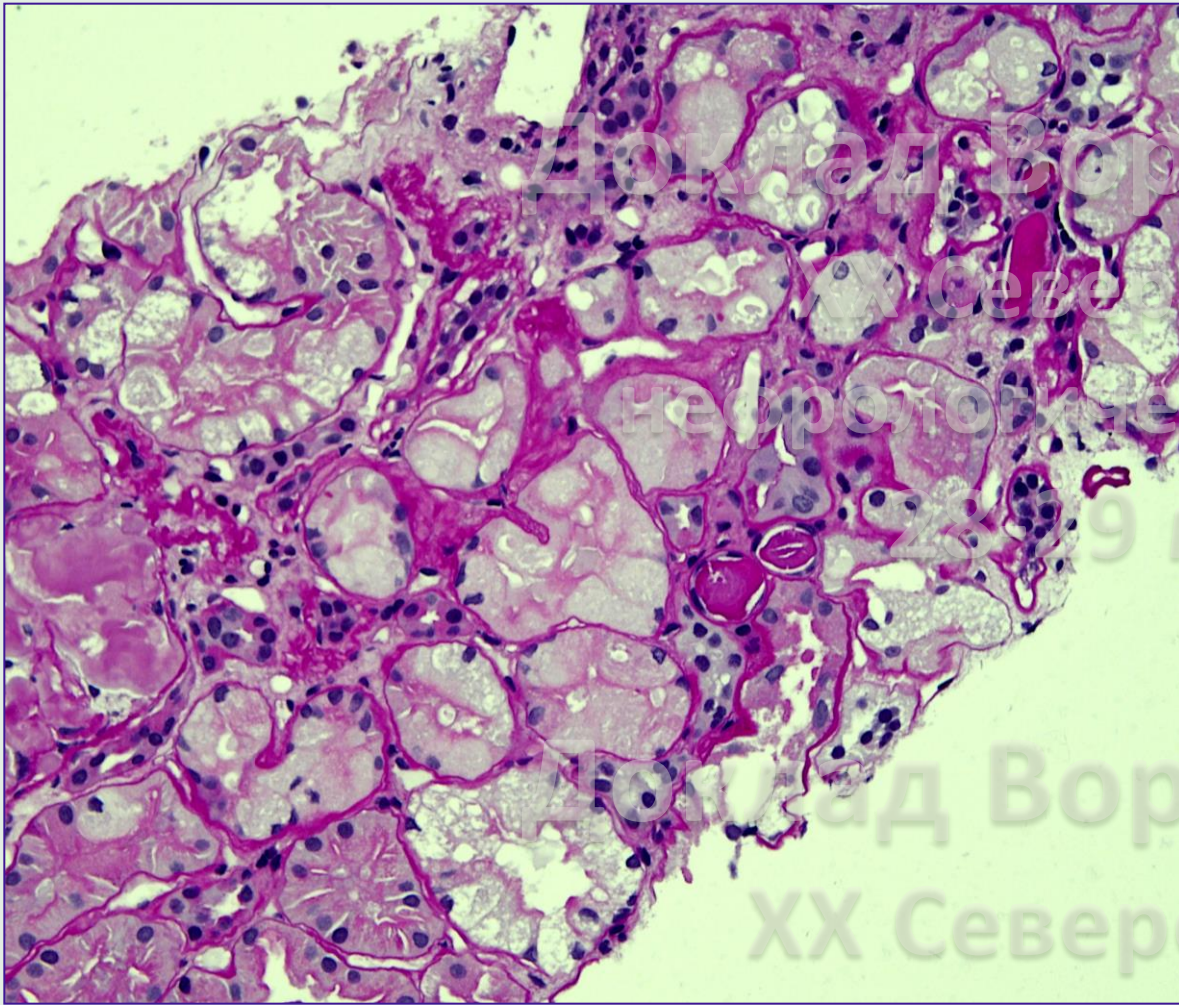
нефрологическая школа РДО

28-29 мая 2021

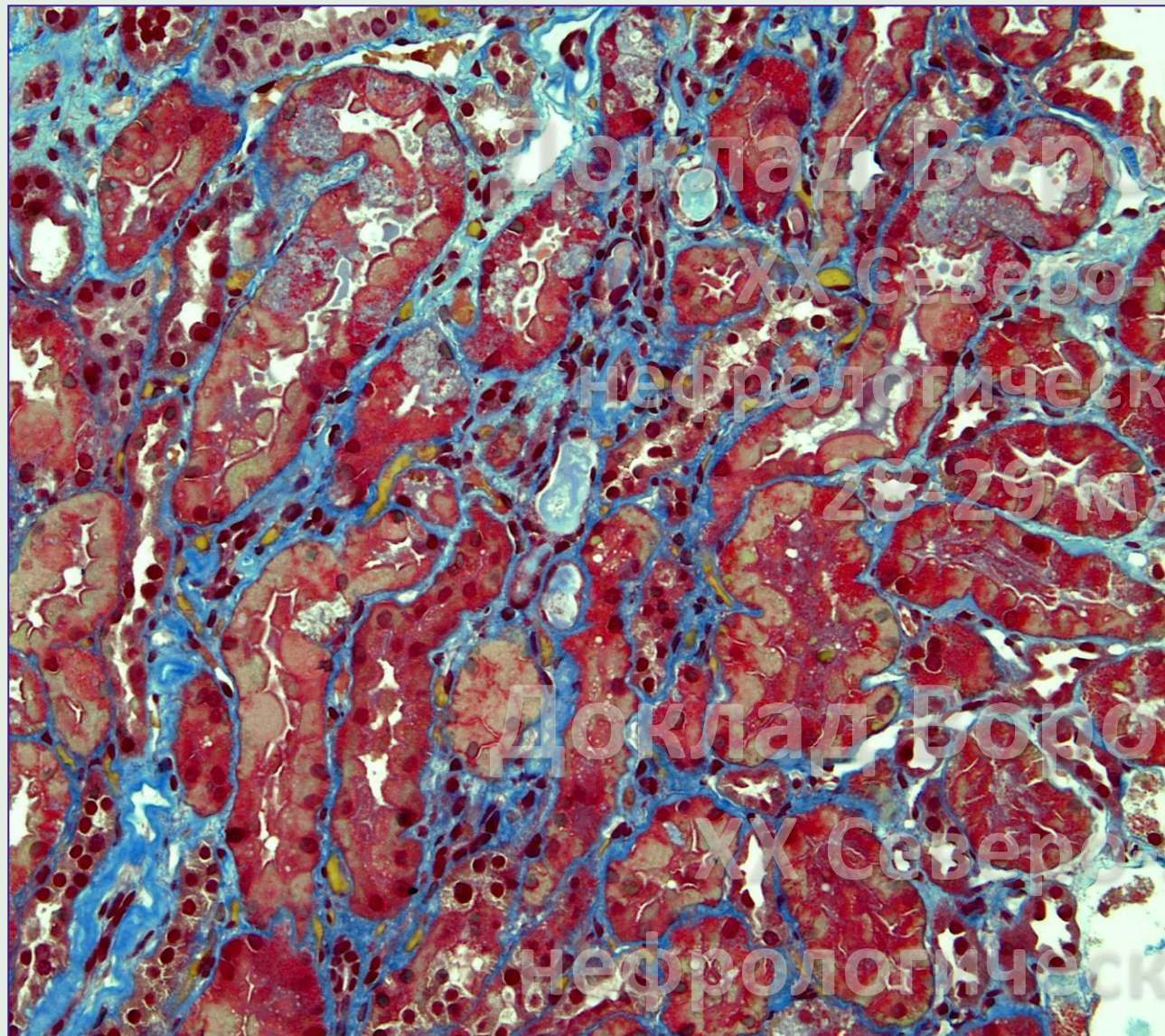
Congo-Red+Pol, x200



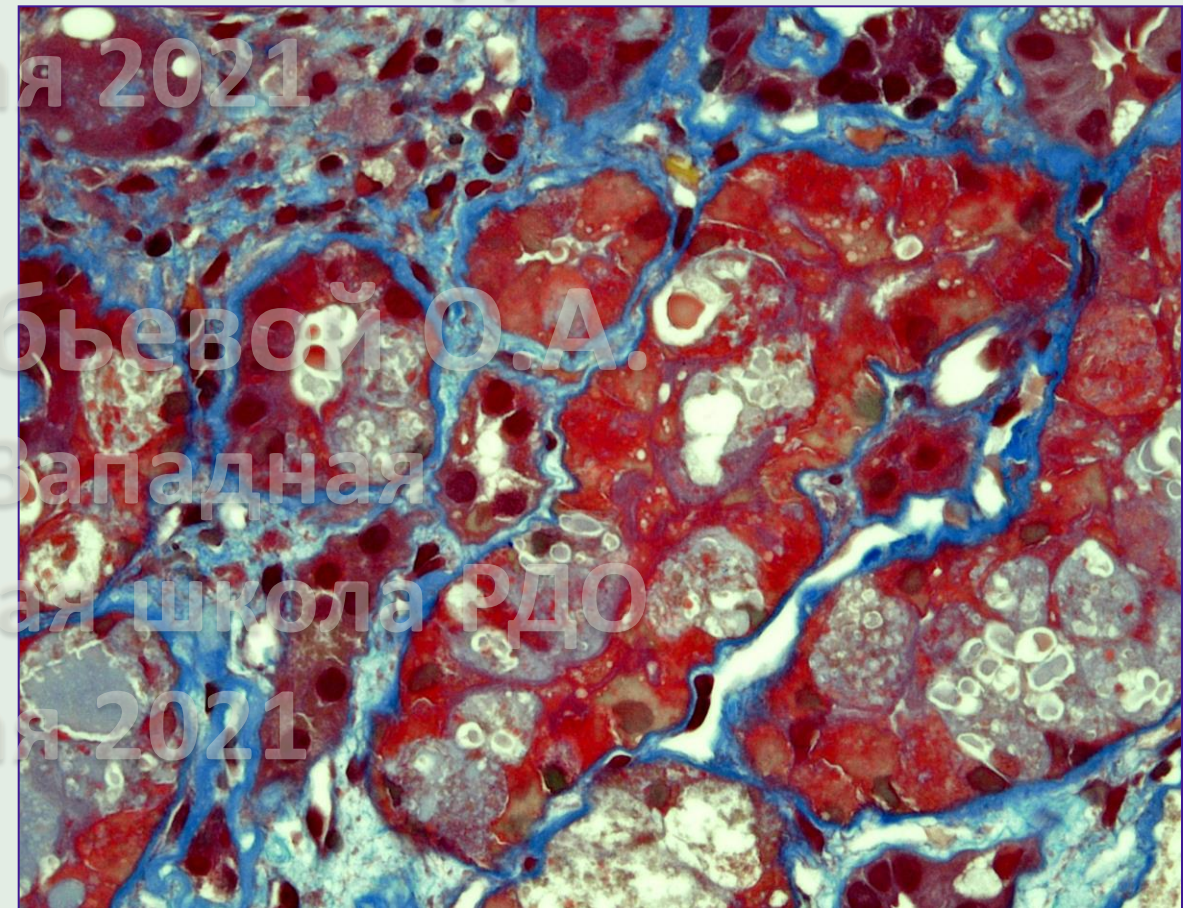
Congo-Red+Pol, x100



PAS, x200



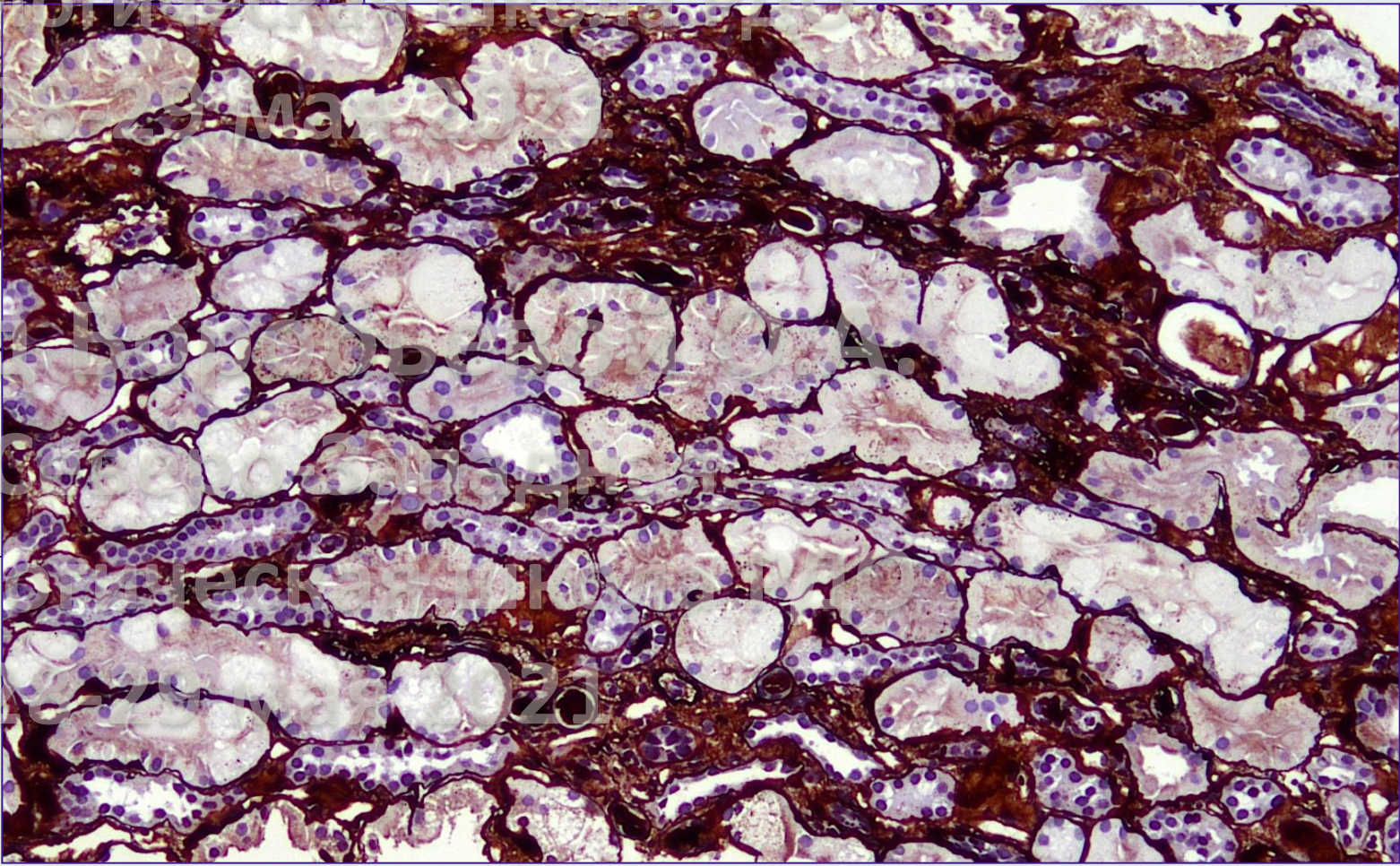
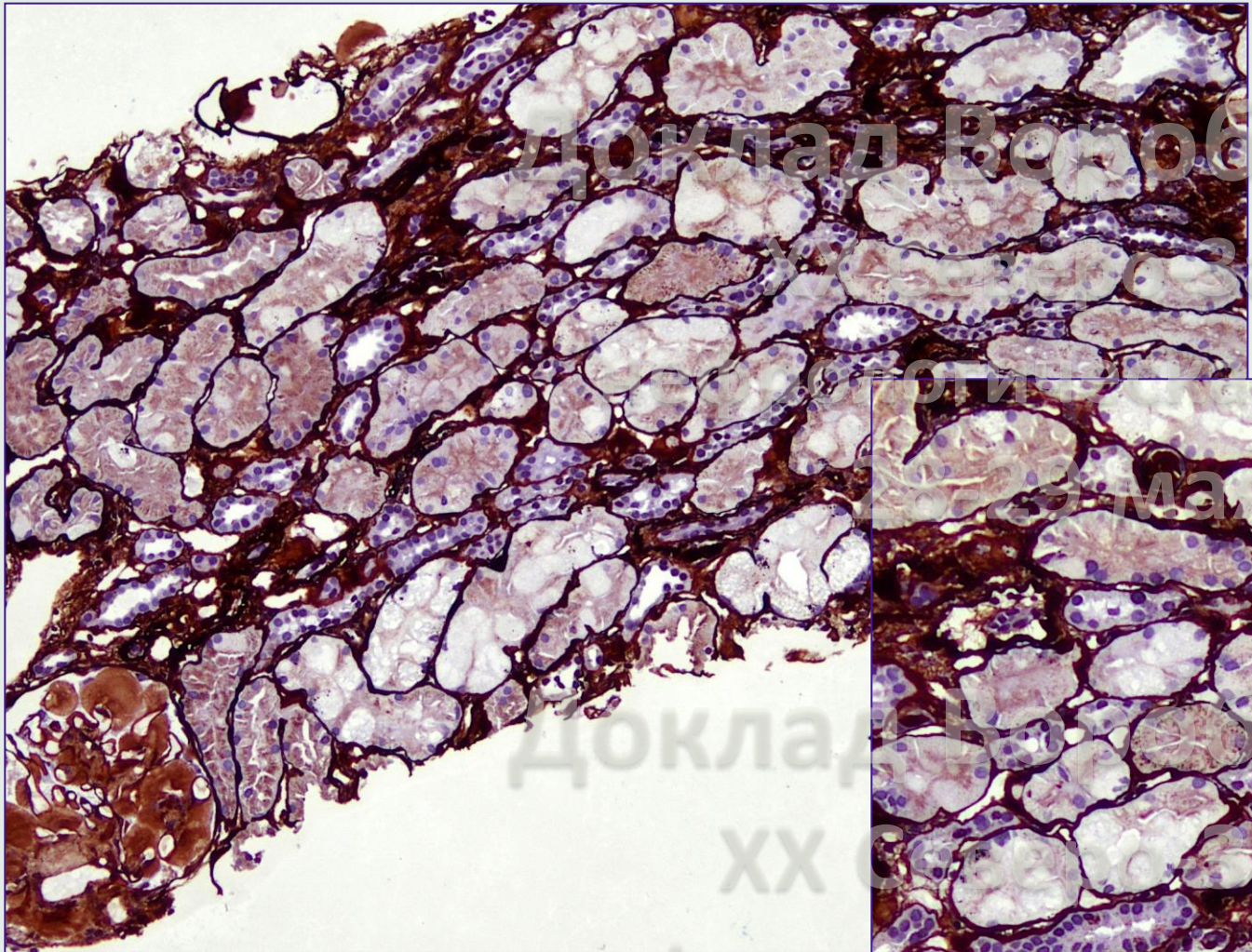
Masson's, x200



Masson's, x400

Доклад Воробьевой О.А.
XX Северо-Западная
нефрологическая школа РДО
28-29 мая 2021

Доклад Воробьевой О.А.
XX Северо-Западная
нефрологическая школа РДО
28-29 мая 2021



Jones', x100



ИФ (Карра)

свежезамороженные срезы

Доклад Воробьевой О.А.

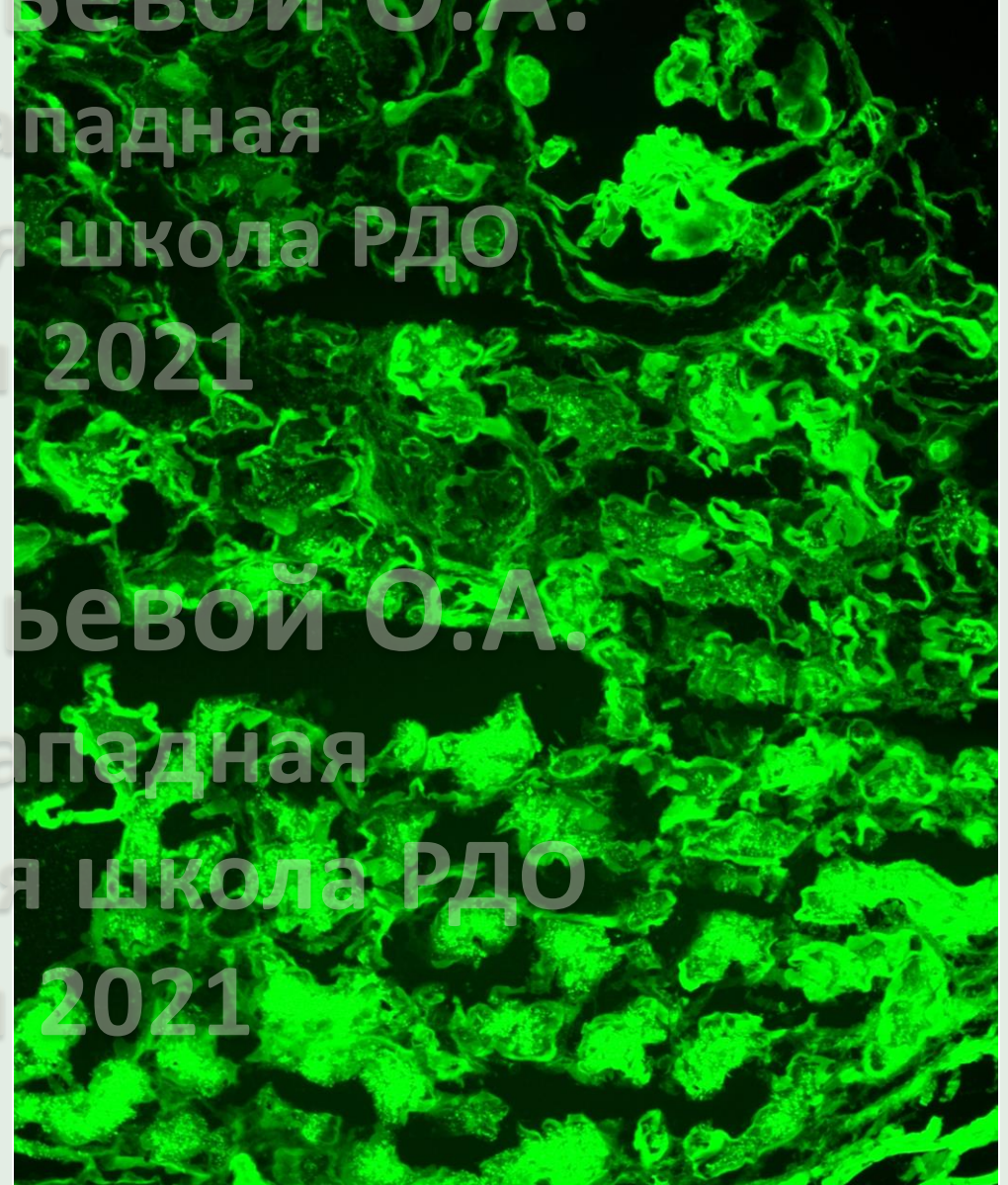
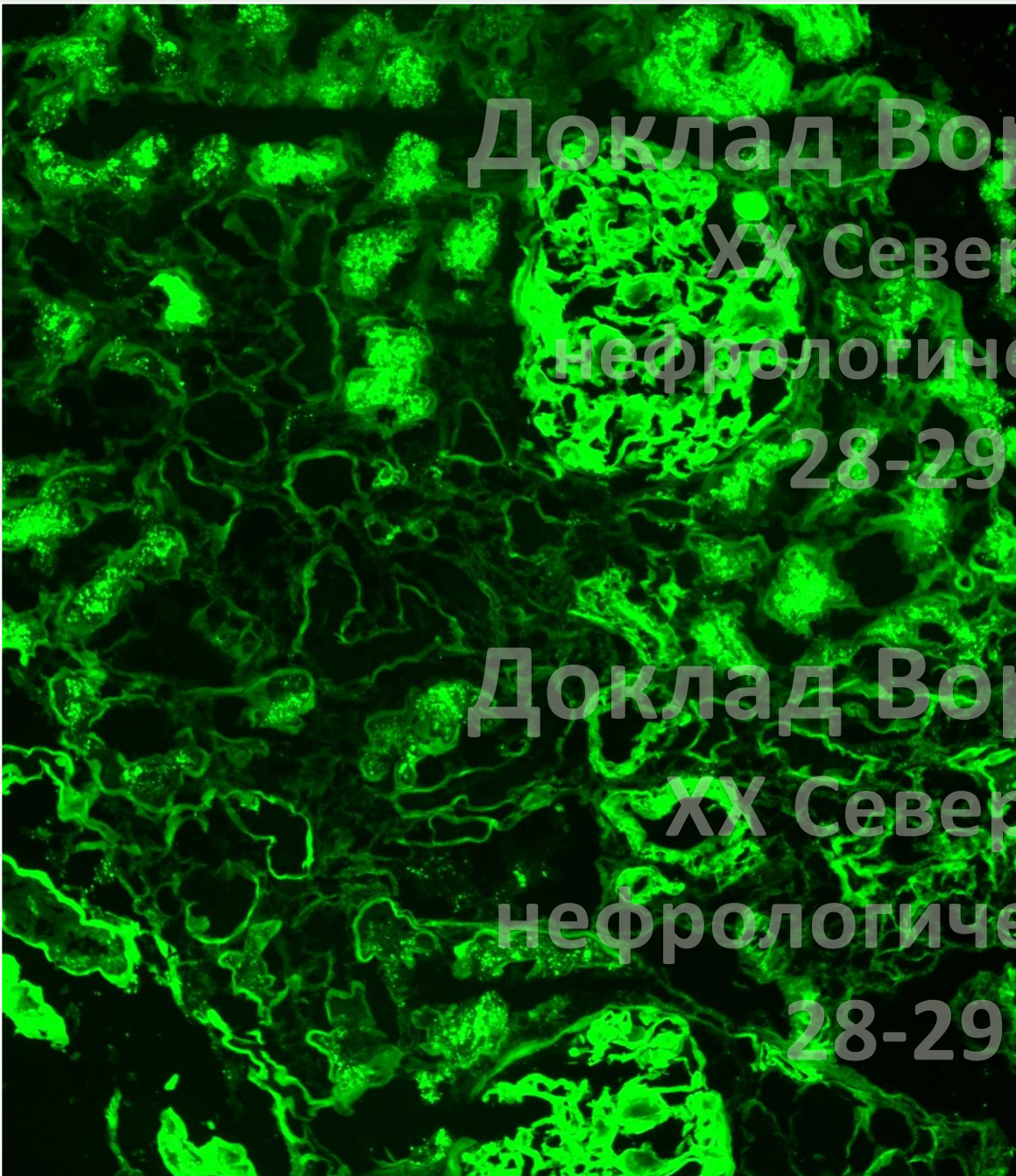
XX Северо-Западная
нефрологическая школа РДО

28-29 мая 2021

Доклад Воробьевой О.А.

XX Северо-Западная
нефрологическая школа РДО

28-29 мая 2021





ИФ (Карра)

свежезамороженные срезы

Доклад Воробьевой О.А.

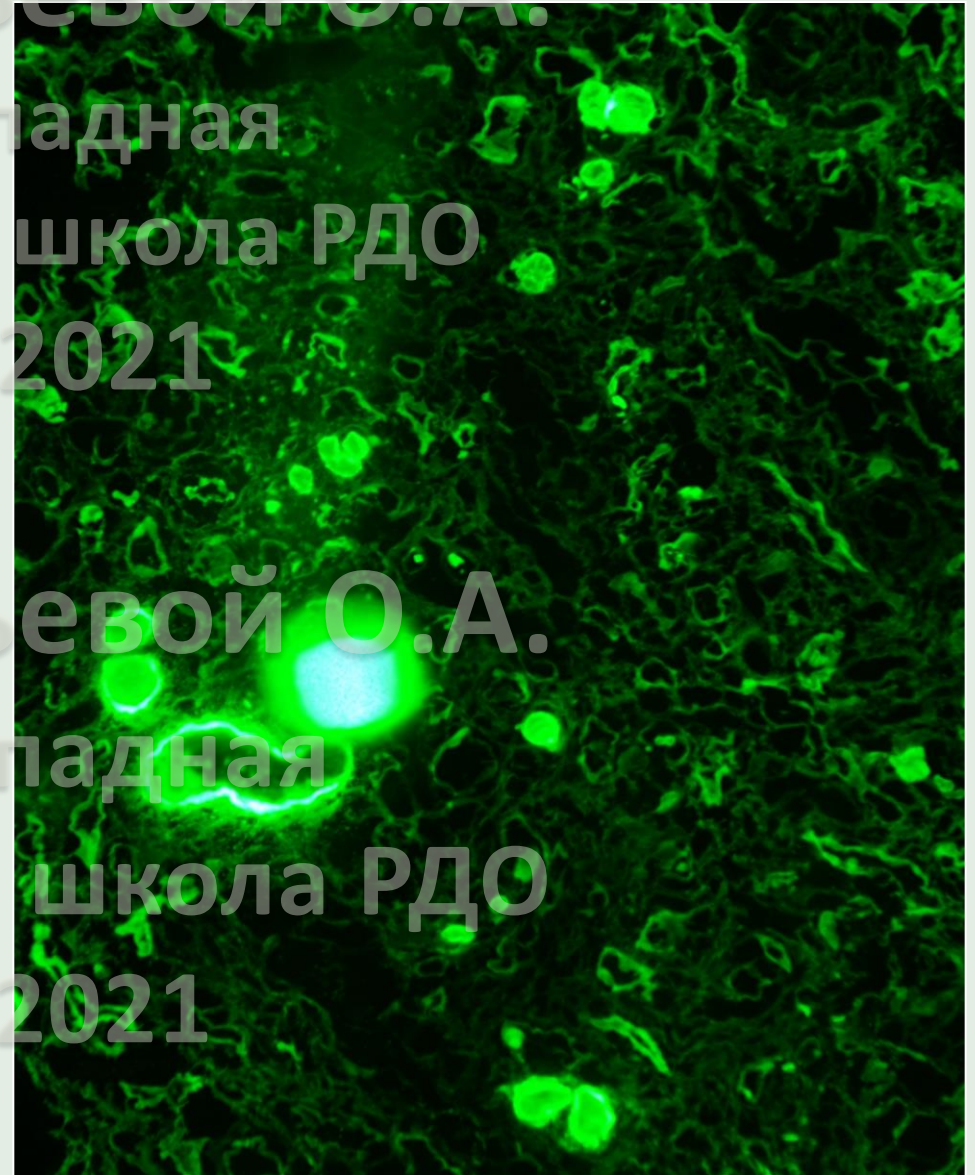
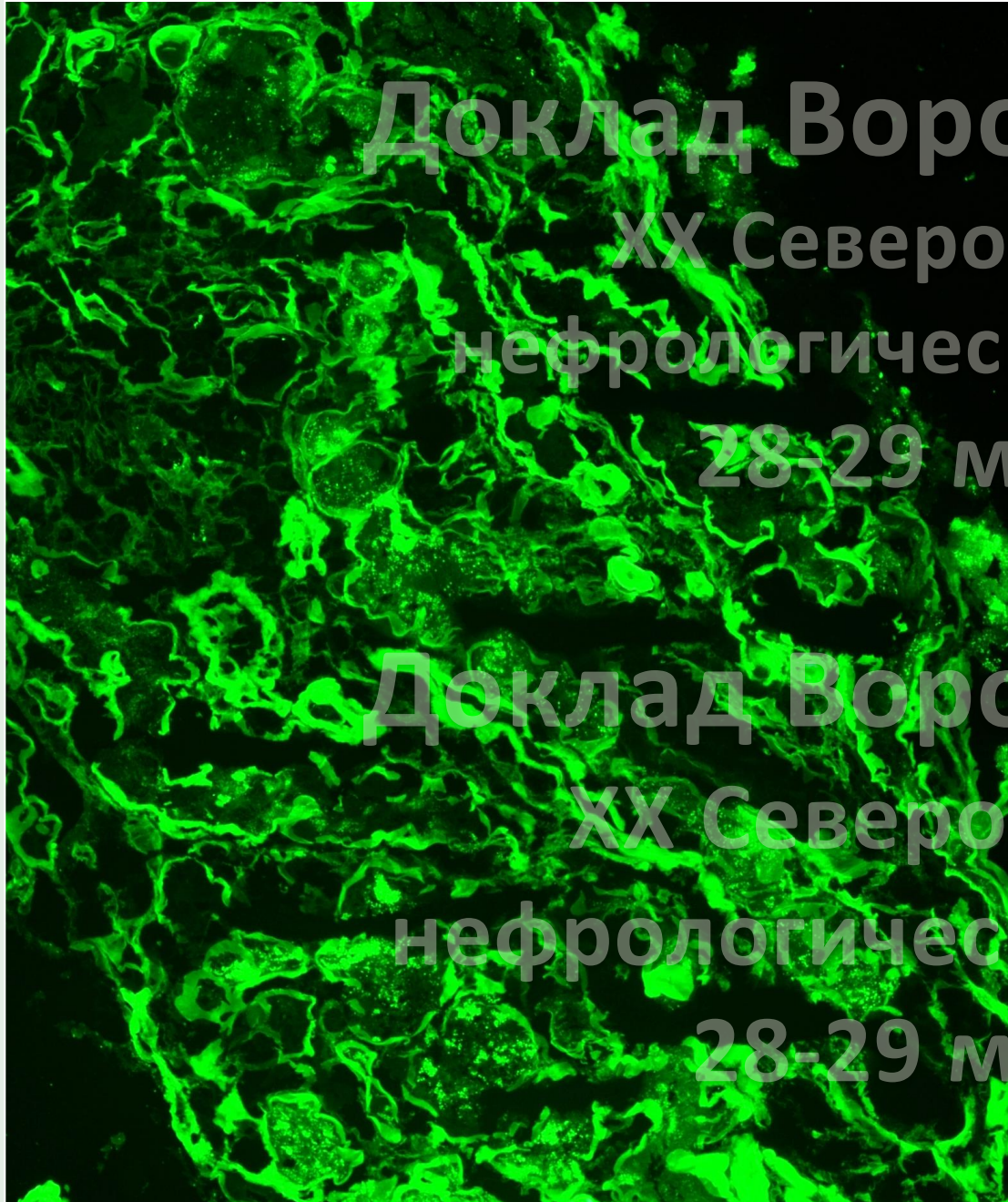
XX Северо-Западная
нефрологическая школа РДО

28-29 мая 2021

Доклад Воробьевой О.А.

XX Северо-Западная
нефрологическая школа РДО

28-29 мая 2021



Lambda

Доклад Воробьевой О.А.

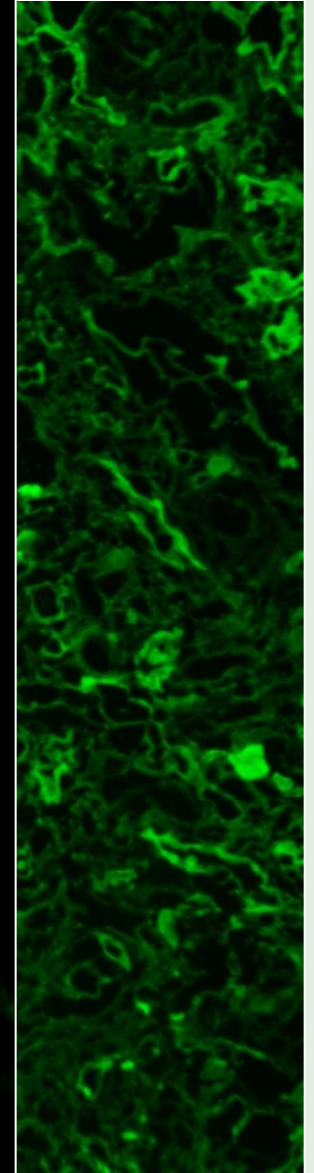
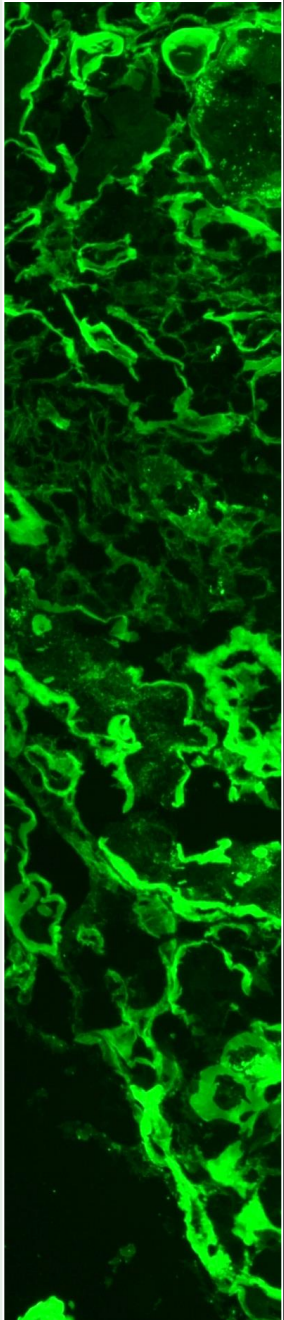
**XX Северо-Западная
нефрологическая школа РДО**

28-29 мая 2021

Доклад Воробьевой О.А.

**XX Северо-Западная
нефрологическая школа РДО**

28-29 мая 2021





ИФ (Карра)
парафиновые срезы

Доклад Воробьевой О.А.

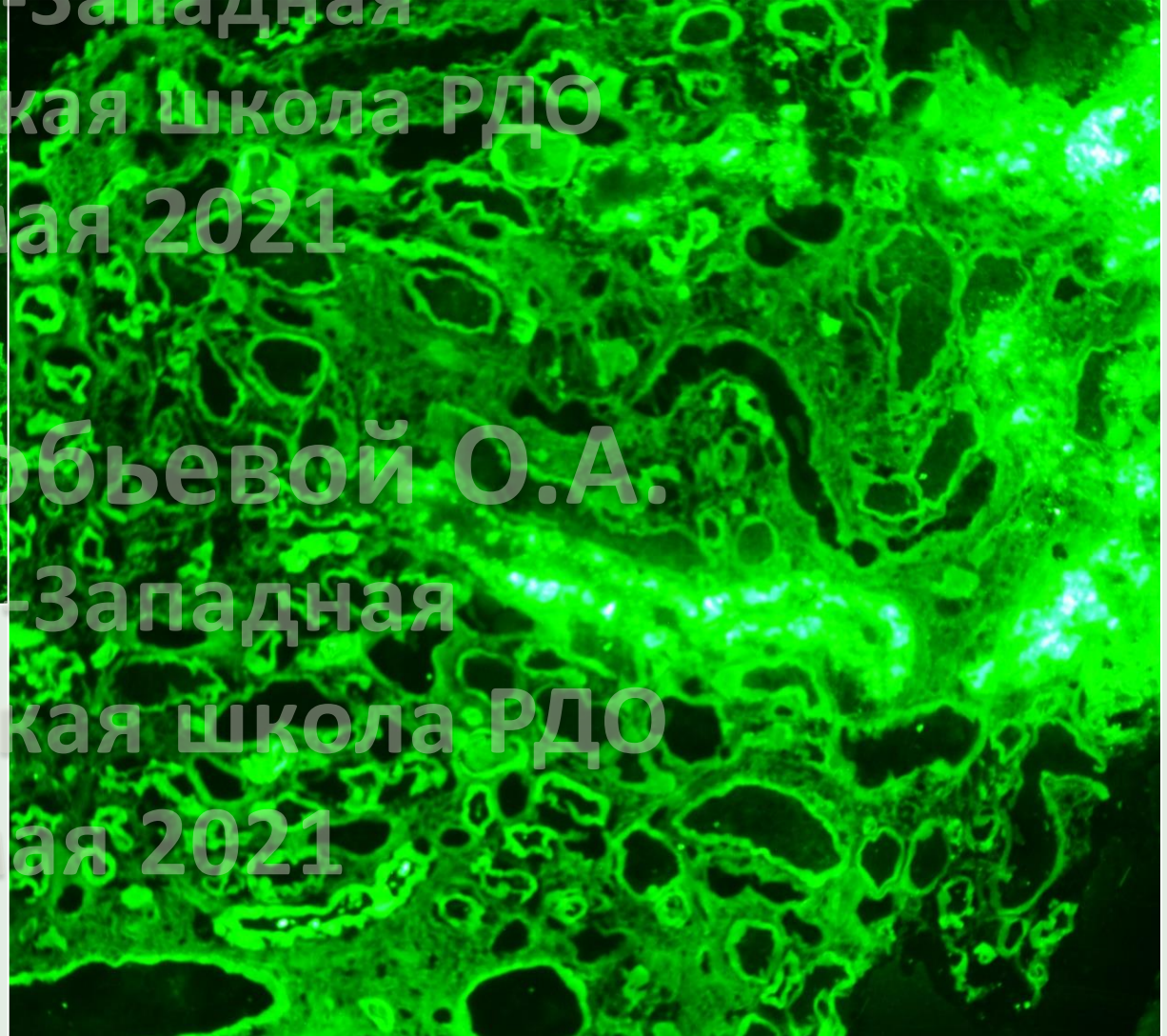
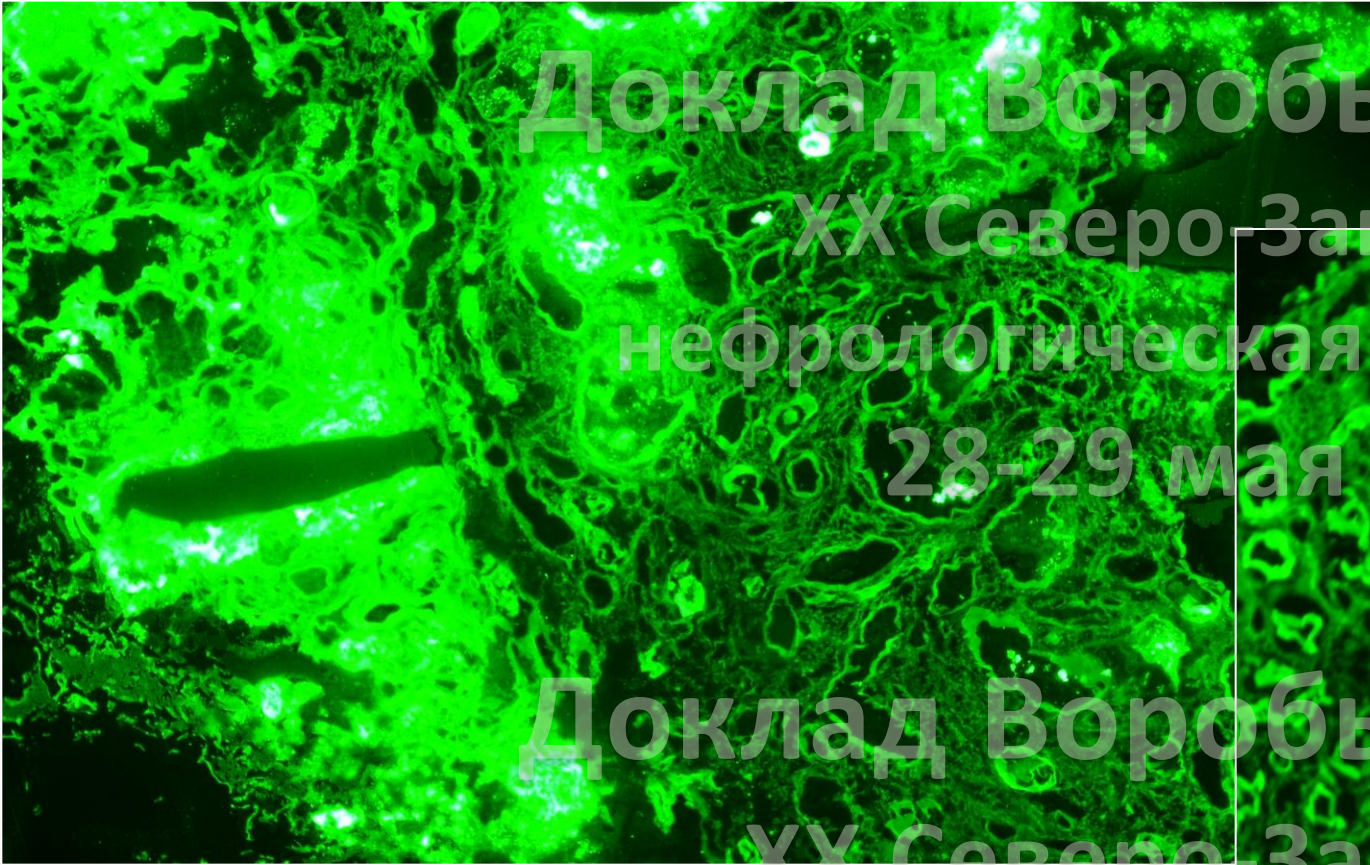
XX Северо-Западная
нефрологическая школа РДО

28-29 мая 2021

Доклад Воробьевой О.А.

XX Северо-Западная
нефрологическая школа РДО

28-29 мая 2021





ГИСТОЛОГИЧЕСКОЕ ЗАКЛЮЧЕНИЕ

Сочетанная моноклональная парапротеинемическая нефропатия (Карра):

- **AL/к-амилоидоз (Карра)** почек с массивным поражением клубочков; полный (11%) и вторичный сегментарный (14%) гломерулосклероз
- **LCDD/к:** диффузное выраженное отложение моноклональной легкой цепи *Карра* во всех базальных мембранах ткани почки (ТБМ, ГБМ, БМГК); незначительный тубуло-интерстициальный фиброз (20%); умеренный артериоло-артериосклероз
- **LCPT/к:** диффузная выраженная моноклональная тубулопатия (*Карра*)
- **BJCN/к:** незначительная цилиндровая нефропатия *Vence Jones'* (*Карра*)

КОММЕНТАРИЙ

- ✓ Результат исследования свидетельствует о моноклональной патологии плазмочитарного роста
- ✓ Характер поражения патогномоничен для состоявшейся множественной миеломы